МИНИСТЕРСТВО ЗДРАВООХРАНЕНИЯ СВЕРДЛОВСКОЙ ОБЛАСТИ

ГОСУДАРСТВЕННОЕ БЮДЖЕТНОЕ ПРОФЕССИОНАЛЬНОЕ ОБРАЗОВАТЕЛЬНОЕ УЧРЕЖДЕНИЕ
«СВЕРДЛОВСКИЙ ОБЛАСТНОЙ МЕДИЦИНСКИЙ КОЛЛЕДЖ
(ГБПОУ «СОМК»)

МЕТОДИЧЕСКОЕ ПОСОБИЕ ДЛЯ ВНЕАУДИТОРНОЙ САМОСТОЯТЕЛЬНОЙ РАБОТЫ

Контролирующий блок
(задания в тестовой форме)
по дисциплине
ОП.02. Анатомия и физиология человека

Специальности:
34.02.01 Сестринское дело
Очно – заочная форма обучения

Екатеринбург 2021г.

Рассмотрено и одобрено

на заседании кафедры
медико-биологических дисциплин
протокол № 3
от « 6» октября 2021 г.
заведующий кафедрой

Г.А. Никитина

Разработчики:

Т.А. Устьянцева, преподаватель высшей квалификационной категории ГБПОУ «Свердловский областной медицинский колледж»;
Е.В. Плешкова, преподаватель первой квалификационной категории ГБПОУ «Свердловский областной медицинский колледж»;
И.В. Жигалова, заведующий учебной частью Асбестовско-Сухоложского филиала ГБПОУ «Свердловский областной медицинский колледж»;
М.В. Каргаева, преподаватель Асбестовско-Сухоложского филиала ГБПОУ «Свердловский областной медицинский колледж».

СОДЕРЖАНИЕ

№	Тема	Стр.
1.	СОДЕРЖАНИЕ	3
2.	ПОЯСНИТЕЛЬНАЯ ЗАПИСКА	5
3	ОП.02. Анатомия и физиология человека. Раздел 1. Анатомия и физиология как науки, изучающие структуры и механизмы удовлетворения потребностей человека.	6
4	Раздел 2. Клеточный уровень. Отдельные вопросы цитологии и гистологии.	9
5	Раздел 3. Организменный уровень. Функциональные системы организма. Организм как единое целое. Тема 3.1. Морфофункциональная характеристика аппарата движения. Остеология. Скелет черепа.	12
6	Тема 3.2. Скелет туловища. Скелет верхней и нижней конечностей.	16
7	Тема 3.3. Общие вопросы миологии. Мышцы головы и шеи.	22
8	Тема 3.4. Мышцы туловища, верхней и нижней конечностей.	24
9	Тема 3.5. Функциональная анатомия нервной системы. Спинной мозг. Спинномозговые нервы.	31
10	Тема 3.6. Головной мозг. Черепные нервы.	35
11	Тема 3.7. Функциональная анатомия вегетативной нервной системы	41
12	Тема 3.8. Сенсорные системы. Органы чувств. Понятие об анализаторах. Орган вкуса и обоняния. Кожа и её производные.	42
13	Тема 3.9. Функциональная анатомия органа зрения, органа слуха и равновесия.	44
14	Тема 3.11. Функциональная анатомия сердечно- сосудистой системы. Анатомия и физиология сердца.	47
15	Тема 3.12. Сосуды малого и коронарного кругов кровообращения. Артерии и вены большого круга кровообращения.	51
16	Тема 3.13. Функциональная анатомия лимфатической системы	55
17	Тема 3.14. Анатомия органов дыхания.	56
18	Тема 3.15. Физиология дыхания.	61
19	Тема 3.16. Функциональная система процесса питания.	63
20	Тема 3.17. Функциональная анатомия пищеварительного канала.	67
21	Тема 3.18. Функциональная анатомия больших	71

	пищеварительных желёз. Физиология пищеварения.	
22	Тема 3.19. Обмен веществ и энергии	75
23	Тема 3.20. Анатомия и физиология мочевыделительной системы человека	78
24	Тема 3.21. Анатомия и физиология мужской половой системы.	83
25	Тема 3.22. Анатомия и физиология женской половой системы.	86
26	Тема 3.23. Гомеостаз. Состав, свойства, функции крови.	90
27	Тема 3.24. Группы крови, резус-фактор, совместимость групп крови. Донорство.	93
28	Тема 3.25. Иммунная система. Иммунитет.	95
29	Тема 3.26. Эндокринная система. Железы внутренней секреции	98

ПОЯСНИТЕЛЬНАЯ ЗАПИСКА

УВАЖАЕМЫЕ СТУДЕНТЫ!

При неблагоприятной эпидемиологической обстановке занятия будут проводиться дистанционно (платформы - Skyp или Telegram).

Для самостоятельной подготовки студентов к промежуточной аттестации, предлагается ознакомиться с банком тестовых заданий и использовать для подготовки методические материалы для внеаудиторной самостоятельной работы в тестовых заданиях, которые размещаются на сайте колледжа и сайте дистанционного образования колледжа.

Инструкция для выполнения задания: из предложенных вариантов тестовых заданий выберите один правильный ответ.

Раздел 1. Анатомия и физиология как науки, изучающие структуры и механизмы удовлетворения потребностей человека.

1. Что изучает наука анатомия?
  1. форму, строение и развитие организма
  2. функции живого организма, его органов, тканей, клеток
  3. взаимодействие живых организмов и их сообществ между собой и с окружающей средой
  4. влияние жизни и труда на здоровье человека

2. Что изучает наука физиология?
  1. форму, строение и развитие организма
  2. функции живого организма, его органов, тканей, клеток
  3. взаимодействие живых организмов и их сообществ между собой и с окружающей средой
  4. влияние жизни и труда на здоровье человека

3. Плоскость, которая делит тело на правую и левую части, называется:
  1. фронтальная
  2. сагиттальная
  3. горизонтальная
  4. медиальная

4. Плоскость, которая проходит параллельно лбу, называется:
  1. фронтальная
  2. сагиттальная
  3. горизонтальная
  4. латеральная

5. Плоскость, которая проходит параллельно полу, называется:
  1. фронтальная
  2. сагиттальная
  3. горизонтальная
  4. медиальная

6. Точка, расположенная ближе к середине тела:
  1. дистальная
  2. проксимальная
  3. латеральная
  4. медиальная

7. Точка, расположенная дальше от середины тела:
  1. дистальная
  2. проксимальная

3. латеральная
4. медиальная

8. Точка, расположенная на конечности ближе к туловищу:
1. дистальная
2. проксимальная
3. латеральная
4. медиальная

9. Точка, расположенная на конечности дальше от туловища:
1. дистальная
2. проксимальная
3. латеральная
4. медиальная

10.По отношению, к каким плоскостям общепринято определять положение органов в теле человека?
1. Сагиттальной
2. Горизонтальной
3. Фронтальной
4. В
се верно
11. Каким термином обозначают структуру, расположенную ближе к срединной плоскости?
11. Средний
2. Латеральный
3. Медиальный
4. Проксимальный

12. Каким термином обозначают структуру, расположенную ближе к голове?
1. Передний
2. Срединный
3. Краниальный
4. Каудальный

13. Индивидуальное развитие организма - это…
1. филогенез
2. эмбриогенез
3. гаметогенез
4. онтогенез

14. Полым органом является:
    1. легкое
    2. печень
    3. селезенка
    4. матка

15. Паренхиматозным органом является:
    1. поджелудочная железа
    2. желчный пузырь
    3. тощая кишка
    4. трахея

Раздел 2. Клеточный уровень. Отдельные вопросы цитологии и гистологии.

1. Что такое ткань?
  1. элементарная живая система, состоящая из цитоплазмы и ядра
  2. совокупность жидкостей организма, находящихся внутри него
  3. общность клеток и межклеточного вещества, объединённых единством происхождения, строения, и функции
  4. общность клеток, имеющих различное происхождение, обладающих способностью к фагоцитозу

2. Как классифицируются виды тканей?
  1. эпителиальная, соединительная, мышечная, нервная
  2. защитная, обменная, секреторная
  3. защитная, опорная, трофическая, пластическая
  4. опорная, обменная, защитная

3. Какие виды эпителия различают?
  1. покровный, железистый
  2. коллагеновый, эластический
  3. гиалиновый, эластический, волокнистый
  4. гладкий, поперечнополосатый

4. В каких органах встречается однослойный плоский эпителий?
  1. почки
  2. мышцы
  3. сосуды
  4. желудок

5. В каких органах встречается многослойный плоский ороговевающий эпителий?
  1. почки
  2. желудок
  3. сосуды
  4. кожа

6. В каких органах встречается мерцательный эпителий?
  1. пищевод
  2. матка
  3. сосуды
  4. бронхи

7. Какие виды волокон содержит рыхлая волокнистая соединительная ткань?
1. покровные, железистые
2. коллагеновые, эластические
3. гиалиновые, эластические, волокнистые
4. гладкие, поперечнополосатые

8. Какие виды хряща различают?
1. покровный, железистый
2. коллагеновый, эластический
3. гиалиновый, эластический, волокнистый
4. гладкий, поперечнополосатый

9. К какому виду тканей относятся кровь и лимфа?
1. эпителиальная
2. соединительная
3. мышечная
4. нервная

10. какой вид ткани не относится к разновидностям мышечной ткани:
1. гладкая
2. плоская
3. поперечнополосатая скелетная
4. поперечнополосатая сердечная

11. Для гладкой мышечной ткани характерно:
1. сокращается произвольно
2. сокращается непроизвольно
3. из неё состоят мышцы конечностей
4. из неё состоит миокард

12. Для поперечнополосатой скелетной мышечной ткани характерно:
1. сокращается произвольно
2. сокращается непроизвольно
3. из неё состоит стенка желудка
4. из неё состоит миокард

13. Поперечнополосатая сердечная мышечная ткань:
1. сокращается произвольно
2. хорошо регенерирует
3. плохо регенерирует
4. не регенерирует

14. Эпидермис выстилает…

1) склеру
2) кожу
3) плевру
4) сосуды

15.В каких органах встречается многослойный неороговевающий эпителий?

1. почки
2. желудок
3. глотка
4. трахея

16. В костной ткани межклеточное вещество:

1. жидкое
2. твердое
3. желеобразное

в виде геля

17. Структурно-функциональной единицей нервной ткани является…

1) нейрон
2) кардиомиоцит
3) миоцит
4) мышечное волокно

Раздел 3. Организменный уровень. Функциональные системы организма. Организм как единое целое.
Тема 3.1.
Морфофункциональная характеристика аппарата движения. Остеология. Скелет черепа.

1. Под каким номером на рисунке обозначена суставная полость?
   1. номер 1
   2. номер 2
   3. номер 3
   4. номер 4

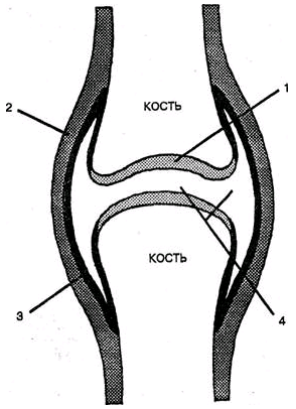

2. Под каким номером на рисунке трубчатой кости отмечен метафиз?
   1. номер 1
   2. номер 7
   3. номер 8
   4. номер 9

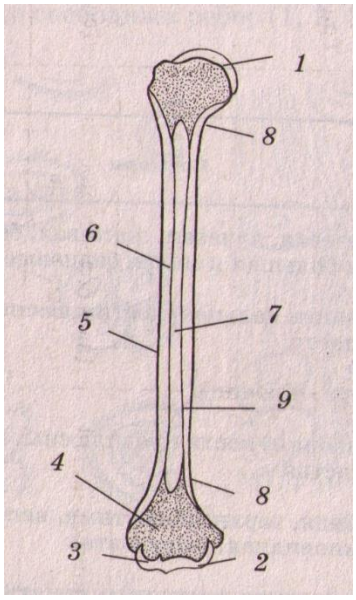

3. Кость растет в толщину у детей за счет:
1. надкостницы
2. компактного вещества
3. губчатого вещества
4. метафизарного хряща

4. Кость растет в длину у детей за счет:
1. надкостницы
2. компактного вещества
3. губчатого вещества
4. метафизарного хряща

5. Как называется шов между лобной и теменными костями?
1. чешуйчатый
2. венечный
3. сагиттальный
4. ламбдовидный

6. С какой костью черепа соединяется нижняя челюсть при помощи сустава?
1. с височной костью
2. со скуловой костью
3. с верхней челюстью
4. с теменной костью

7. В какой кости имеется воздушная пазуха?
1. в теменной кости
2. в затылочной кости
3. в скуловой кости
4. в клиновидной кости

8. В какой кости расположена гайморова пазуха?
1. в верхней челюсти
2. в решётчатой кости
3. в лобной кости
4. в клиновидной кости

9. Большой родничок полностью зарастает:
1. ко 2 месяцу
2. на втором году жизни
3. к 6 месяцам
4. к 6 годам

10. Подвижное соединение костей называется…
   1) синартроз
   2) сустав
   3) симфиз
   4) полиартроз

11. Красный костный мозг локализован:
   1. в костно-мозговом канале
   2. в позвоночном канале
   3. в эпифизах трубчатых костей
   4. в диафизах трубчатых костей

12. Полуподвижное соединение костей называется:
   1. симфизом
   2. диартрозом
   3. синартрозом
   4. полиартрозом

13. Неподвижное соединение костей с помощью хрящевой ткани называется:
   1. синдесмоз
   2. синостоз
   3. синхондроз
   4. симфиз

14. К губчатым костям относится:
   1. бедренная кость
   2. ключица
   3. лопатка
   4. грудина

15. К трубчатым костям относится:
   1. ребро
   2. позвонок
   3. крестец
   4. лучевая кость

16. Тазобедренный сустав по строению является:
   1. простым
   2. сложным
   3. комплексным
   4. комбинированным

17. Плоские швы соединяют:
   1. кости основания черепа
   2. кости лицевого черепа
   3. кости мозгового черепа
   4. височную кость и нижнюю челюсть

18. К костям мозгового черепа относится:
   1) скуловая кость
   2) клиновидная кость
   3) верхняя челюсть
   4) нижняя челюсть

Тема 3.2. Скелет туловища. Скелет верхней и нижней конечностей.

1. Сколько позвонков насчитывается в грудном отделе позвоночника?
  1. 33 позвонка
  2. 5 позвонков
  3. 7 позвонков
  4. 12 позвонков

2. Как называется первый шейный позвонок?
  1. осевой позвонок
  2. выступающий позвонок
  3. мыс
  4. атлант

3. Два соседних позвонка соединяются между собой при помощи:
  1. межпозвоночного диска
  2. атланто-затылочного сустава
  3. реберно-поперечного сустава
  4. сустава головки ребра

4. Какие группы рёбер различают?
  1. истинные, ложные, колеблющиеся
  2. истинные, ложные, непостоянные
  3. истинные, ложные, дополнительные
  4. истинные, ложные, добавочные

5. Какие кости относятся к костям пояса верхней конечности?
  1. ключица, лопатка, плечевая кость, лучевая кость, локтевая кость, кости кисти
  2. плечевая кость, лучевая кость, локтевая кость, кости кисти
  3. ключица, лопатка
  4. кости кисти

6. Какая кость изображена на рисунке?

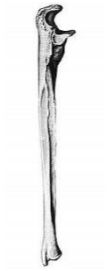

  1. лучевая кость
  2. локтевая кость
  3. большеберцовая кость
  4. малоберцовая кость

7. Как называется сустав между лучевой костью и костями запястья?
1. плечелучевой сустав
2. плечелоктевой сустав
3. лучезапястный сустав
4. среднезапястный сустав

8. Как называется сустав между лопаткой и плечевой костью?
1. акромиально-ключичный сустав
2. грудино-ключичный сустав
3. плечевой сустав
4. плечелучевой сустав

9. Как называется сустав между плечевой костью и костями предплечья?
1. плечелучевой сустав
2. плечелоктевой сустав
3. плечевой сустав
4. локтевой сустав

10. Какая кость изображена на рисунке?

1. лучевая кость
2. локтевая кость
3. большеберцовая кость
4. малоберцовая кость

11. Какие кости относятся к костям пояса нижней конечности?
1. тазовая кость
2. тазовая кость, бедренная кость, надколенник, большеберцовая кость, малоберцовая кость, кости стопы
3. тазовая кость, бедренная кость, большеберцовая кость, малоберцовая кость, кости стопы
4. бедренная кость, надколенник, большеберцовая кость, малоберцовая кость, кости стопы

13. Как называется сустав между тазовой костью и бедренной?
1. межберцовый сустав
2. тазобедренный сустав
3. крестцово-подвздошный сустав
4. лобковый симфиз

12. Какая кость изображена на рисунке?



1. лучевая кость
2. локтевая кость
3. большеберцовая кость
4. малоберцовая кость

14. Как называется сустав между бедренной костью, большеберцовой костью и надколенником?
1. межберцовый сустав
2. тазобедренный сустав
3. крестцово-подвздошный сустав
4. коленный сустав

15. Как называется сустав между большеберцовой костью, малоберцовой костью и таранной костью?
1. межберцовый сустав
2. голеностопный сустав
3. подтаранный сустав
4. коленный сустав

16. Какая кость изображена на рисунке?



1. бедренная
2. большеберцовая
3. плечевая
4. локтевая

17. Укажите особенности женского таза:
1. крылья подвздошных костей развернуты, подлобковый угол тупой
2. форма входа в малый таз "карточное сердце", подлобковый угол острый
3. мыс крестца выступает, полость малого таза небольшая
4. крестец длинный и узкий, крылья подвздошных костей расположены вертикально

18. Какими костями являются кости предплюсны по классификации?
1. трубчатыми
2. губчатыми
3. плоскими
4. смешанными

19. Какое из анатомических образований относится к осевому скелету?
1. Череп
2. Плечевой пояс
3. Скелет свободной верхней конечности
4. Скелет свободной нижней конечности

20. “Типичный” позвонок не имеет:
1. Суставные отростки
2. Остистый отросток
3. Венечные отростки
4. Поперечные отростки

21. Какие отростки имеет позвонок?
1. Остистый
2. Суставные
3. Поперечные
4. Все верно

22. I шейный позвонок (атлант) не имеет:
1. Отверстия поперечных отростков
2. Переднюю и заднюю дуги
3. Самый длинный остистый отросток
4. Суставную поверхность для зубовидного отростка

23. Выступающим позвонком называют:
1. I поясничный
2. I грудной
3. II шейный
4. VII шейный

24.Укажите отростки, которые отсутствуют у позвонков?
1. Остистый отросток
2. Добавочные отростки
3. Верхние и нижние суставные
4. Поперечные отростки

25. В каком месте позвоночного столба находится мыс?
1. На уровне соединений V поясничного позвонка с крестцом
2. На уровне тела V поясничного позвонка
3. На уровне основания крестца
4. На уровне соединений V крестцового позвонка с I копчиковым

26. В какой части трубчатой кости находятся зоны роста ?
1. Надкостница.
2. Тело.
3. Эпифиз.
4. Метафиз.

27. Назовите типичное место перелома плечевой кости.
1. В области латерального надмыщелка.
2. В области тела плечевой кости
3. В области анатомической шейки.
4. В области хирургической шейки.

28. Укажите кости, в ячейках которых содержится красный костный мозг.
1.теменная кость, крыло подвздошной кости
2.диафиз большеберцовой и малоберцовой костей
3. диафиз локтевой и лучевой костей
4. диафиз плечевой и бедренной костей

29. Укажите кости черепа внутри которых имеется воздухоносная полость.
1. теменная кость
2. затылочная кость
3. верхнечелюстная кость
4. небная кость

30. Какие виды соединений относятся к синостозам?
1.швы
2. суставы
3. симфизы
4. межкостные перепонки

31. Какие соединения относятся к диартрозам.
1. суставы
2. швы
3. соединение ребер с грудиной
4. соединение тел позвонков

32.Височно-нижнечелюстной сустав является:
1. Комплексным
2. Сложным
3. Комбинированным
4. Простым

32. Морфофункциональная единица кости:
1. Остеоцит
2. Остеобласт
3. Остеокласт
4. Остеон

33. Физиологический изгиб позвоночника кпереди называется:
1. лордоз
2. кифоз
3. сколиоз
4. синостоз

34. Физиологический изгиб позвоночника кзади называется:
1. лордоз
2. кифоз
3. сколиоз
4. синостоз

35. Отделами свободной нижней конечности являются…
1) бедро, голень, предплюсна, стопа
2) бедро, голень, стопа
3) таз, бедро, голень, стопа
4) бедро, большеберцовая кость, малоберцовая кость, предплюсна, плюсна, фаланги пальцев

Тема 3.3. Общие вопросы миологии. Мышцы головы и шеи.

1. Как называется соединительнотканная оболочка мышцы?
   1. синовиальная сумка
   2. брыжейка
   3. фасция
   4. влагалище сухожилия

2. К вспомогательному аппарату мышц не относятся:
   1. Влагалища сухожилий
   2. Сухожилия
   3. Синовиальные сумки
   4. Сесамовидные кости.

3. Мышцы, выполняющие одно и то же движение и мышцы противоположные друг другу по действию - это соответственно мышцы:
   1. Двусуставные и многосуставные
   2. Многосуставные и двусуставные
   3. Синергисты и антагонисты
   4. Антагонисты и синергисты

4. Какой тканью образована скелетная мускулатура?
   1. гладкой мышечной
   2. поперечнополосатой
   3. соединительной
   4. эпителиальной

5. Из какой ткани состоит сухожилие мышцы:
   1. рыхлая волокнистая соединительная ткань
   2. плотная волокнистая соединительная ткань
   3. хрящевая ткань
   4. костная ткань

6. Какая мышца поднимает нижнюю челюсть?
   1. большая скуловая мышца
   2. латеральная крыловидная мышца
   3. жевательная мышца
   4. челюстно-подъязычная мышца

7. Какая мышца опускает нижнюю челюсть?
   1. большая скуловая мышца
   2. латеральная крыловидная мышца
   3. жевательная мышца
   4. челюстно-подъязычная мышца

8. К группе поверхностных мышц шеи относится мышца:
   1. грудино-ключично-сосцевидная
   2. передняя лестничная мышца
   3. ременная мышца шеи
   4. латеральная крыловидная мышца

9. Поднимают I и II ребра, а при фиксированных ребрах сгибают шейную часть позвоночника кпереди:
   1. Надподъязычные мышцы
   2. Подподъязычные мышцы
   3. Лестничные мышцы
   4. Подкожная мышца шеи (платизма)

10. В группу глубоких мышц шеи входят:
   1. Лестничные мышцы
   2. Надподъязычные мышцы
   3. Подподъязычные мышцы
   4. Ременные мышцы головы и шеи

Тема 3.4. Мышцы туловища, верхней и нижней конечностей.

1. К поверхностным мышцам спины относится:
   1. Ременная мышца головы
   2. Ременная мышца шеи
   3. Широчайшая мышца спины
   4. Мышца, выпрямляющая позвоночник

2. К глубоким мышцам спины относится:
   1. большая ромбовидная мышца
   2. трапециевидная мышца
   3. широчайшая мышца спины
   4. мышца, выпрямляющая позвоночник

3. К поверхностным мышцам груди относится:
   1. большая грудная мышца
   2. диафрагма
   3. наружные межрёберные мышцы
   4. внутренние межрёберные мышцы

4. К глубоким мышцам груди относится:
   1. большая грудная мышца
   2. малая грудная мышца
   3. наружные межрёберные мышцы
   4. передняя зубчатая мышца

5. Как называется мышца, которая выделена на рисунке?

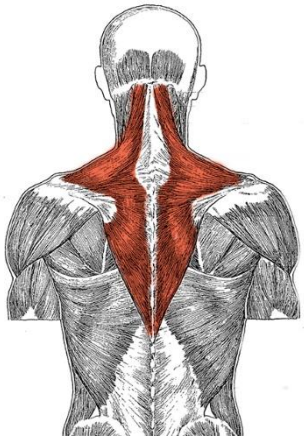

   1. большая ромбовидная мышца
   2. трапециевидная мышца
   3. широчайшая мышца спины
   4. мышца, выпрямляющая позвоночник

6. Как называется мышца, которая выделена на рисунке?

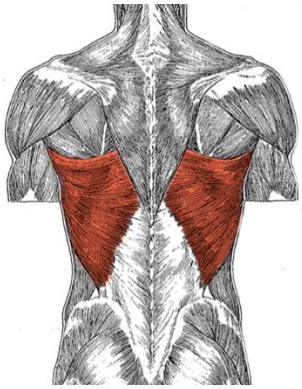

1. большая ромбовидная мышца
2. трапециевидная мышца
3. широчайшая мышца спины
4. мышца, выпрямляющая позвоночник

7. Как называется мышца, которая выделена на рисунке?

1. большая ромбовидная мышца
2. трапециевидная мышца
3. широчайшая мышца спины
4. мышца, выпрямляющая позвоночник

8. Как называется мышца, которая выделена на рисунке?

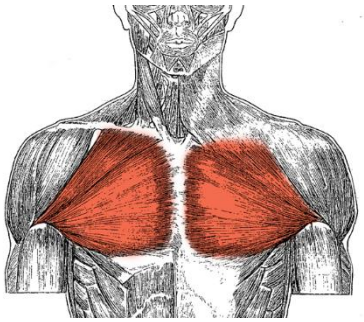

1. большая грудная мышца
2. малая грудная мышца
3. подключичная мышца
4. передняя зубчатая мышца

9. Как называется мышца, которая выделена на рисунке?

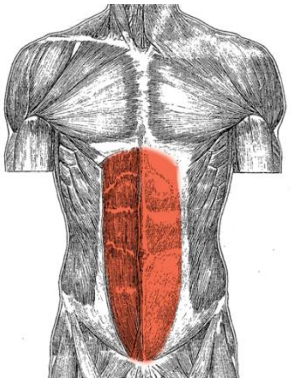

1. поперечная мышца живота
2. прямая мышца живота
3. наружная косая мышца живота
4. внутренняя косая мышца живота

10. Наиболее поверхностно располагается мышца живота:
1. Прямая мышца живота
2. Внутренняя косая мышца живота
3. Наружная косая мышца живота
4. Поперечная мышца живота

11. Наиболее глубоко располагается мышца живота:
1. Прямая мышца живота
2. Внутренняя косая мышца живота
3. Наружная косая мышца живота
4. Поперечная мышца живота

12. В образовании задней стенки живота главное участие принимает:
1. Наружная косая мышца живота
2. Поперечная мышца живота
3. Квадратная мышца поясницы
4. Прямая мышца живота

13. Главной дыхательной мышцей является:
1. Большая грудная мышца
2. Диафрагма
3. Передняя зубчатая мышца
4. Малая грудная мышца

14. Опускают ребра, участвуя в акте выдоха, мышцы груди:
1. Наружные межреберные
2. Внутренние межреберные
3. Передняя зубчатая мышца
4. Подключичная мышца.

15. Поднимают ребра, участвуя в акте вдоха, глубокие мышцы груди:
   1. Наружные межреберные
   2. Внутренние межреберные
   3. Поперечная мышца груди
   4. Подреберные.

16. Не является слабым местом передней брюшной стенки:
   1. Паховый канал
   2. Белая линия живота
   3. Сухожильные перемычки прямой мышцы живота
   4. Пупочное кольцо

17. Как называется мышца, которая выделена на рисунке?

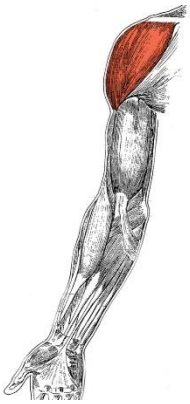

1. двуглавая мышца плеча
2. трёхглавая мышца плеча
3. дельтовидная мышца
4. плечевая мышца

18. Как называется мышца, которая выделена на рисунке?

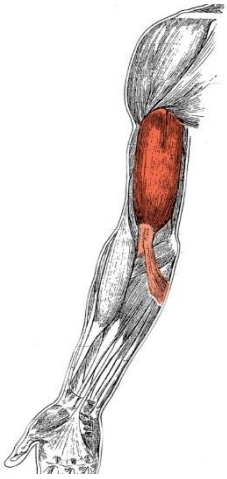

1. двуглавая мышца плеча
2. трёхглавая мышца плеча
3. дельтовидная мышца
4. плечевая мышца

19. В сухожильном центре диафрагмы справа имеется отверстие:
1. Аортальное
2. Нижней полой вены
3. Пищеводное
4. Грудного (лимфатического) протока.

20. В диафрагме нет отдельного специального отверстия для прохода:
1. Аорты
2. Нижней полой вены
3. Пищевода
4. Грудного (лимфатического) протока.

21. Какие группы мышц различают на плече?
1. передняя группа (сгибатели), задняя группа (разгибатели)
2. передняя, задняя, медиальная группы
3. передняя, задняя, латеральная группы
4. пронаторы, супинаторы

22. Как называется мышца, которая выделена на рисунке?

1. двуглавая мышца плеча
2. трёхглавая мышца плеча
3. дельтовидная мышца
4. плечевая мышца

23. Какие группы мышц различают на предплечье?
1. передняя группа (сгибатели), задняя группа (разгибатели)
2. передняя, задняя, медиальная группы
3. передняя, задняя, латеральная группы
4. пронаторы, супинаторы

24. Какие группы мышц различают на бедре?
1. передняя группа (сгибатели), задняя группа (разгибатели)
2. передняя, задняя, медиальная группы
3. передняя, задняя, латеральная группы
4. пронаторы, супинаторы

25. Какие группы мышц различают на голени?
1. передняя группа (сгибатели), задняя группа (разгибатели)
2. передняя, задняя, медиальная группы
3. передняя, задняя, латеральная группы
4. пронаторы, супинаторы

26. Как называется мышца, которая выделена на рисунке?

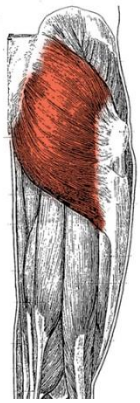

1. четырёхглавая мышца бедра
2. большая ягодичная мышца
3. средняя ягодичная мышца
4. малая ягодичная мышца

27. Как называется мышца, которая выделена на рисунке?

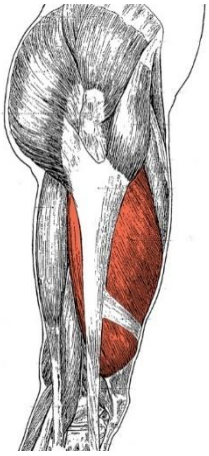

1. четырёхглавая мышца бедра
2. большая ягодичная мышца
3. средняя ягодичная мышца
4. малая ягодичная мышца

28. Как называется мышца, которая выделена на рисунке?

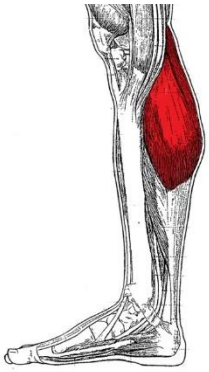

1. четырёхглавая мышца бедра
2. икроножная мышца
3. передняя большеберцовая мышца
4. задняя большеберцовая мышца

Тема 3.5. Функциональная анатомия нервной системы. Спинной мозг. Спинномозговые нервы.

1. Назовите функции нервной системы:
  1. кроветворная
  2. регулирует работу внутренних органов, связывает организм с окружающей средой
  3. трофическая
  4. защитная

2. Из скопления тел нейронов образуется:
  1. белое вещество
  2. серое вещество
  3. нейроглия
  4. оболочка мозга

3. Из скопления отростков нейронов образуется:
  1. белое вещество
  2. серое вещество
  3. нейроглия
  4. оболочка мозга

4. Соматическая нервная система иннервирует:
  1. только скелетные мышцы
  2. скелетные мышцы, кожу
  3. только кожу
  4. внутренние органы

5. Вегетативная нервная система иннервирует:
  1. только скелетные мышцы
  2. скелетные мышцы, кожу
  3. только кожу
  4. внутренние органы

6. Центральная нервная система состоит из:
  1. спинного и головного мозга
  2. спинного мозга и спинномозговых нервов
  3. спинного мозга и ствола головного мозга
  4. головного мозга и черепных нервов

7. Где расположена верхняя граница спинного мозга?
  1. на уровне большого затылочного отверстия
  2. у нижнего края V шейного позвонка
  3. у верхнего края VII шейного позвонка

4. на уровне II поясничного позвонка

8. Какое число сегментов имеется в шейном отделе спинного мозга?
1. пять
2. семь
3. восемь
4. двенадцать

9. Как называется средняя оболочка спинного мозга?
1. сосудистая
2. паутинная
3. твердая
4. серозная

10. Сколько сегментов в спинном мозге?
1. 30
2. 31
3. 32
4. 35

11. Где расположена нижняя граница спинного мозга?
1. на уровне большого затылочного отверстия
2. у нижнего края V шейного позвонка
3. у верхнего края VII шейного позвонка
4. на уровне II поясничного позвонка

12. Отметьте область иннервации седалищного нерва:
1. большая, средняя, малая ягодичные мышцы
2. мышцы передней группы бедра и кожа передней поверхности бедра
3. кожа задней поверхности бедра
4. мышцы задней группы бедра, мышцы и кожа голени, мышцы и кожа стопы

13. Опишите топографию крестцового сплетения:
1. в забрюшинном пространстве
2. в толще большой поясничной мышцы
3. в полости малого таза
3. в ягодичной области

14. Опишите топографию плечевого сплетения:
1. в грудной полости
2. в области плеча по медиальному краю бицепса
3. в области шеи между передней и средней лестничными мышцами
4. в толще большой поясничной мышцы

15. Как называется нервное сплетение, которое отмечено на рисунке зелёной стрелкой?

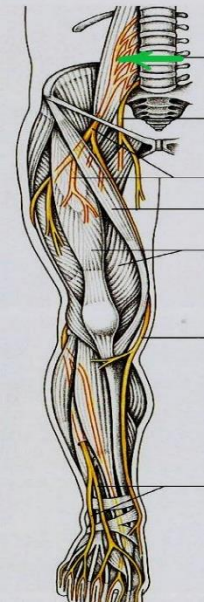

1. поясничное
2. крестцовое
3. копчиковое
4. тазовое

16. Как называется нерв, который отмечен на рисунке зелёными стрелками?

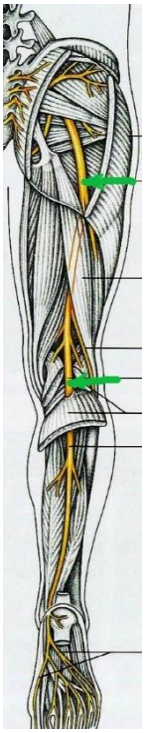

1. бедренный нерв
2. верхний ягодичный нерв
3. нижний ягодичный нерв
3. седалищный нерв

17. Назовите зону иннервации плечевого сплетения:
1. кожа и мышцы шеи
2 кожа и мышцы верхней конечности
3. кожа и мышцы передней брюшной стенки живота, таза
4. кожа и мышцы передней, латеральной и медиальной поверхности бедра

18. Назовите зону иннервации поясничного сплетения:
1. кожа и мышцы груди
2 кожа и мышцы спины
3. кожа и мышцы передней брюшной стенки живота, латеральной и медиальной поверхности бедра
4. кожа и мышцы таза

19. Контакт двух нейронов называется:
1. аксон
2. синапс
3. рецептор
4. дендрит

20. Нейрон, имеющий множество отростков:
1. униполярный
2. псевдоуниполярный
3. биполярный
4. мультиполярный

21. Двигательные нейроны локализованы в…
1) боковых рогах спинного мозга
2) передних рогах спинного мозга
3) задних рогах спинного мозга
4) спинальных ганглиях

22. Чувствительные нейроны локализованы в…
1) боковых рогах спинного мозга
2) передних рогах спинного мозга
3) задних рогах спинного мозга
4) спинальных ганглиях

Тема 3.6. Головной мозг. Черепные нервы.

1. Назовите отделы ствола мозга.
  1. продолговатый мозг, средний мозг, промежуточный мозг
  2. продолговатый мозг, мост, средний мозг, промежуточный мозг
  3. продолговатый мозг, мост, средний мозг, промежуточный мозг, большие полушария
  4. таламус, метаталамус, гипоталамус, эпиталамус

2. Какой отдел мозга обозначен номером 4 (покрашен в жёлтый цвет)?

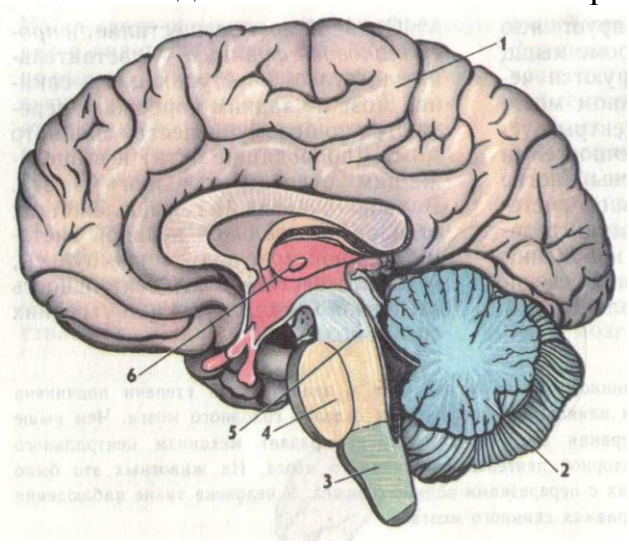

  1. продолговатый мозг
  2. мост
  3. средний мозг
  4. промежуточный мозг

3. Назовите функции мозжечка:
  1. регулирует мышечный тонус и обеспечивает координацию движений
  2. участвует в терморегуляции
  3. регулирует работу желез внутренней секреции
  4. участвует в поддержании артериального давления

3. К какому отделу головного мозга относится четверохолмие?
  1. к продолговатому мозгу
  2. к мосту
  3. к среднему мозгу
  4. к промежуточному мозгу

4. К какому отделу головного мозга относится таламус?
  1. к продолговатому мозгу
  2. к мосту
  3. к среднему мозгу
  4. к промежуточному мозгу

5. Назовите отделы промежуточного мозга:
1. крыша мозга, ножки мозга
2. мост, мозжечок
3. таламус, метаталамус, гипоталамус, эпиталамус
4. оливы, пирамиды

6. Какой из отделов ствола мозга содержит две железы внутренней секреции?
1. продолговатый мозг
2. мост
3. средний мозг
4. промежуточный мозг

7. Как называется отдел головного мозга, через который осуществляются такие рефлексы, как кашель, чихание, рвота, сосание, глотание?
1. продолговатый мозг
2. мост
3. средний мозг
4. промежуточный мозг

8. Главный подкорковый центр вегетативной нервной системы:
1. таламус
2. метаталамус
3. эпиталамус
4. гипоталамус

9. В составе больших полушарий имеются:
1. кора, базальные ядра, обонятельный мозг
2. мост, мозжечок
3. таламус, метаталамус, гипоталамус, эпиталамус
4. оливы, пирамиды

10. Боковые желудочки - это полости:
1. больших полушарий
2. среднего мозга
3. промежуточного мозга
4. заднего мозга

11. Какой участок коры головного мозга содержит центр зрения?
1. предцентральная извилина
2. постцентральная извилина
3. шпорная борозда
4. нижняя височная извилина

12. Какой участок коры головного мозга содержит центр слуха?
1. предцентральная извилина
2. постцентральная извилина
3. шпорная борозда
4. нижняя височная извилина

13. Какой участок коры головного мозга содержит центр кожной чувствительности?
1. предцентральная извилина
2. постцентральная извилина
3. шпорная борозда
4. нижняя височная извилина

14. Какое пространство заполнено ликвором (спинномозговой жидкостью)?
1. эпидуральное пространство
2. субдуральное пространство
3. подпаутинное пространство
4. забрюшинное пространство

15. В каких отделах ЦНС залегают ядра черепных нервов?
1. промежуточный мозг
2. продолговатый мозг, мост, средний мозг
3. большие полушария
4. грудной отдел спинного мозга

16. Какая пара черепных нервов изображена на рисунке?

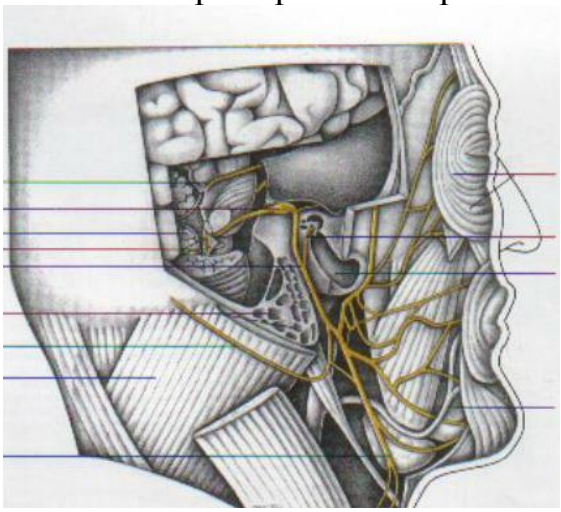

1. тройничный нерв
2. лицевой нерв
3. блуждающий нерв
4. языкоглоточный нерв

17. Какая пара черепных нервов иннервирует поперечнополосатые мышцы глазного яблока, а также мышцу суживающую зрачок и ресничную мышцу?
1. отводящий нерв
2. лицевой нерв
3. глазодвигательный нерв
4. блоковый нерв

18. Какая пара черепных нервов иннервирует зубы и дёсны, жевательные мышцы, кожу лица?
1. тройничный нерв
2. лицевой нерв
3. блуждающий нерв
4. языкоглоточный нерв

19. Какая пара черепных нервов иннервирует мимические мышцы, поднижнечелюстную и подъязычную слюнные железы?
1. отводящий нерв
2. лицевой нерв
3. блуждающий нерв
4. языкоглоточный нерв

20. Какая пара черепных нервов изображена на рисунке?

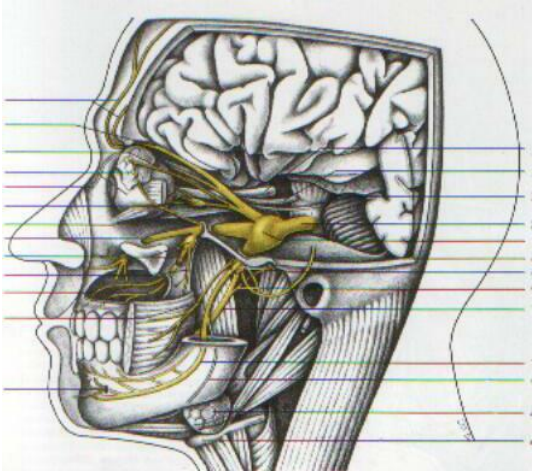

1. тройничный нерв
2. лицевой нерв
3. блуждающий нерв
4. языкоглоточный нерв

21. Какая пара черепных нервов иннервирует внутренние органы шеи, грудной полости, полости живота?
1. тройничный нерв
2. лицевой нерв
3. блуждающий нерв
4. добавочный нерв

22. Задние корешки спинного мозга являются
1. чувствительными
2. двигательными
3. вставочными
4. смешанными

23. Дыхательный центр располагается в отделе мозга
1. продолговатом
2. среднем
3. мосте
4. спинном

24. Ядра V-VIII пар черепных нервов расположены в отделе мозга
1. заднем
2. продолговатом
3. среднем
4. промежуточном

25. В сером веществе нижних холмиков четверохолмия находятся
1. подкорковые слуховые центры
2. красные ядра
3. черное вещество
4. подкорковые зрительные центры

26. Местом локализации центра зрительного анализатора являются:
1. затылочные доли коры конечного мозга
2. зрительные нервы
3. рецепторные клетки сетчатки
4. зрительные тракты

27. Мимические мышцы иннервируются нервом
1. лицевым
2. языкоглоточным
3. тройничным
4. блуждающим

28. Чувствительные нейроны локализованы в
1. спинальных ганглиях
2. задних рогах спинного мозга

3. боковых рогах спинного мозга
4. передних рогах спинного мозга

29. Плечевое сплетение иннервирует
1. кожу и мышцы рук
2. кожу лица и мимические мышцы
3. кожу и мышцы живота
4. диафрагму и перикард

30. Самый крупный нерв тела человека
1. седалищный
2. запирательный
3. бедренный
4. срединный

31. Чувствительными по функции являются пары черепных нервов:
1. III, IV, VI, XI, XII
2. III, V, VII, IX, X
3. V, VII, IX, X
4. I, II, VIII

Тема 3.7. Функциональная анатомия вегетативной нервной системы

1. Вегетативная нервная система:
   1. иннервирует скелетные мышцы
   2. иннервирует внутренние органы
   3. обеспечивает чувствительность кожи
   4. обеспечивает чувствительность слизистых оболочек

2. Какие отделы вегетативной нервной системы различают?
   1. парасимпатический, симпатический
   2. вегетативный, соматический
   3. автономный, соматический
   4. чувствительный, двигательный

3. Центральные отделы парасимпатического отдела вегетативной нервной системы расположены:
   1. в стволе головного мозга
   2. в боковых рогах шейных сегментов спинного мозга
   3. в боковых рогах грудных сегментов спинного мозга
   4. в боковых рогах поясничных сегментов спинного мозга

4. Каким образом парасимпатическая нервная система влияет на внутренние органы?
   1. бронхи суживаются, секреция бронхиальных желёз повышается
   2. стенка желудка расслабляется, сфинктер сжимается
   3. зрачок расширяется
   4. артериальное давление повышается

5. Каким образом симпатическая нервная система влияет на внутренние органы?
   1. бронхи суживаются, секреция бронхиальных желёз повышается
   2. стенка желудка расслабляется, сфинктер сжимается
   3. частота сердечных сокращений понижается
   4. секреция слюнных желёз усиливается (жидкая слюна)

6. Центральные отделы симпатического отдела вегетативной нервной системы расположены:
   1. в стволе головного мозга
   2. в боковых рогах шейных сегментов спинного мозга
   3. в боковых рогах грудных сегментов спинного мозга
   4. в боковых рогах поясничных сегментов спинного мозга

Тема 3.8. Сенсорные системы. Органы чувств. Понятие об анализаторах. Орган вкуса и обоняния. Кожа и её производные.

1. Какие части различают у каждого анализатора?
   1. зрительная, слуховая, вестибулярная
   2. чувствительная, двигательная
   3. периферическая, центральная
   4. периферическая, проводниковая, центральная

2. Вкусовые рецепторы раздражаются:
   1. твердыми веществами
   2. газообразными веществами
   3. любыми веществами
   4. химическими веществами, растворенными в жидкости

3. На корне языка расположены рецепторы, чувствительные к:
   1. сладкому
   2. кислому
   3. горькому
   4. солёному

4. Обонятельные рецепторы раздражаются:
   1. твердыми веществами
   2. газообразными веществами
   3. любыми веществами
   4. химическими веществами, растворенными в носовой слизи

5. Назовите функции кожи:
   1. защитная, выделительная, рецепторная, функция теплоотдачи
   2. трофическая, защитная, выделительная, рецепторная
   3. пластическая, рецепторная, функция теплоотдачи
   4. регуляторная, защитная, выделительная, рецепторная

6. Какой витамин синтезируется в коже под влиянием солнечных лучей?
   1. A
   2. D
   3. E
   4. K

7. Укажите слои кожи:
   1. эпидермис, дерма
   2. эпидермис, мышечный слой, адвентиция
   3. эпидермис, адвентиция
   4. дерма, мышечный слой

8. Индивидуальный рисунок кожи определяет слой кожи

1. сосочковый
2. сетчатый
3. зернистый
4. Блестящий

9. Каким номером на рисунке обозначен зернистый слой эпидермиса;

1. – 3
2. -2
3. – 1
4. 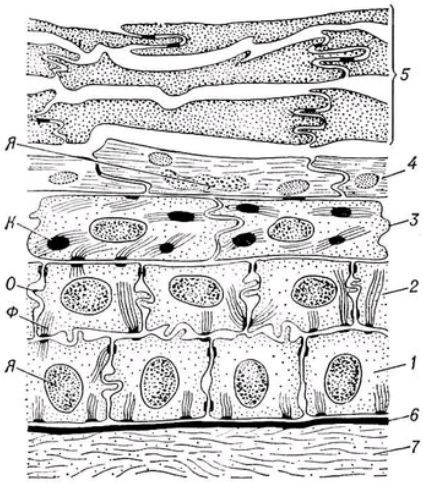

-5

Тема 3.9. Функциональная анатомия органа зрения, органа слуха и равновесия.

1. Фоторецепторы находятся:
  1. в радужке
  2. в стекловидном теле
  3. в сетчатке
  4. в склере

2. Радужка — это часть:
  1. склеры
  2. сосудистой оболочки
  3. сетчатки
  4. фиброзной оболочки

3. Зрачок расположен в:
  1. роговице
  2. сетчатке
  3. радужке
  4. склере

4. При ярком освещении у человека в основном работают:
  1. палочки
  2. колбочки
  3. колбочки и палочки
  4. пигментные клетки

5. Укажите функцию хрусталика:
  1. регулирование количества света, поступающего на сетчатку;
  2. преломление и фокусировка световых лучей;
  3. защита сетчатки от яркого света;
  4. распознавание зрительной информации.

6. Каким номером обозначена сетчатка глаза?

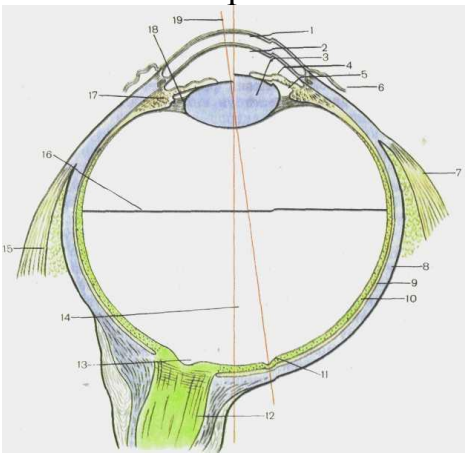

1. 4
2. 8
3. 9
4. 10

7. Слезная железа относится к железам:
1. внутренней секреции
2. внешней секреции
3. смешанной секреции
4. эндокринным

8. К среднему уху относится:
1. улитка
2. полукружные каналы
3. барабанная полость
4. ушная раковина

9. Слуховые косточки человека расположены в правильном порядке…
1. наковальня, молоточек, стремечко
2. молоточек, наковальня, стремечко
3. стремечко, молоточек, наковальня
4. наковальня, стремечко, молоточек

10. Какая структура отмечена на рисунке под номером 4?

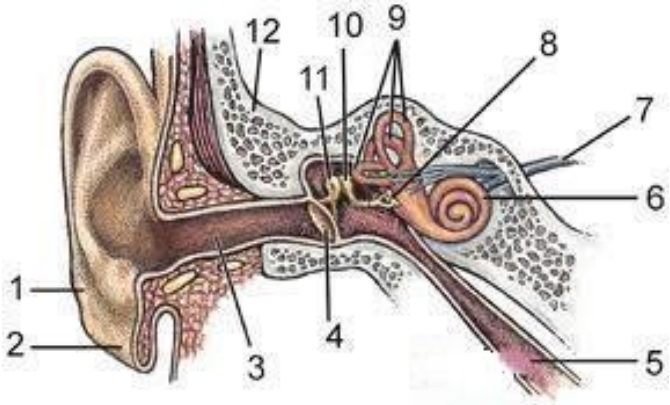

1. молоточек
2. наковальня
3. стремечко
4. барабанная перепонка

11. Слуховая труба соединяет:
1. среднее ухо с глоткой
2. среднее ухо с гортанью
3. внутреннее ухо с носовой полостью
4. внутреннее ухо с глоткой

12.Периферическую часть слухового анализатора образуют:
1. барабанная перепонка
2. рецепторы в преддверии и полукружных протоках
3. преддверно-улитковый нерв
4. кортиев орган

13. Что входит в состав внутреннего уха?
1. слуховая труба
2. полукружные каналы
3. барабанная полость
4. наружный слуховой проход

14. Чем заполнена барабанная полость?
1. эндолимфой
2. перилимфой
3. слизью
4. воздухом

15. Какова функция вестибулярного анализатора?
1. воспринимает положение головы в пространстве
2. воспринимает перемещение головы в пространстве
3. воспринимает положение и перемещение головы в пространстве
4. отвечает за координацию движений

16.Периферическую часть вестибулярного анализатора образуют:
1. барабанная перепонка
2. рецепторы в преддверии и полукружных протоках
3. преддверно-улитковый нерв
4. кортиев орган

Тема 3.10. Функциональная анатомия сердечно-сосудистой системы. Анатомия и физиология сердца.

1. Какой клапан располагается между правым предсердием и правым желудочком?
  1. правый предсердно-желудочковый (трёхстворчатый)
  2. левый предсердно-желудочковый (двухстворчатый)
  3. клапан аорты
  4. клапан лёгочного ствола

2. Какой клапан располагается между левым предсердием и левым желудочком?
  1. правый предсердно-желудочковый (трёхстворчатый)
  2. левый предсердно-желудочковый (двухстворчатый)
  3. клапан аорты
  4. клапан лёгочного ствола

3. Какой клапан располагается в устье аорты?
  1. правый предсердно-желудочковый (трёхстворчатый)
  2. левый предсердно-желудочковый (двухстворчатый)
  3. клапан аорты
  4. клапан лёгочного ствола

4. Какой клапан располагается в устье лёгочного ствола?
  1. правый предсердно-желудочковый (трёхстворчатый)
  2. левый предсердно-желудочковый (двухстворчатый)
  3. клапан аорты
  4. клапан лёгочного ствола

5. Укажите слои стенки сердца:
  1. эндокард, миокард, эпикард
  2. слизистая, мышечная, адвентиция
  3. эндометрий, миометрий, периметрий
  4. внутренностный листок перикарда, пристеночный листок перикарда

6. Эпикард — это:
  1. мышечная ткань сердца
  2. внутренний слой стенки сердца
  3. средний слой стенки сердца
  4. наружный слой стенки сердца

7. Эндокард — это:
  1. мышечная ткань сердца
  2. внутренний слой стенки сердца

3. средний слой стенки сердца
4. наружный слой стенки сердца

8. Миокард — это:
1. мышечная ткань сердца
2. внутренний слой стенки сердца
3. средний слой стенки сердца
4. наружный слой стенки сердца

9. Перикард — это:
1. мышечная ткань сердца
2. внутренний слой стенки сердца
3. серозная оболочка сердца
4. наружный слой стенки сердца

10. Какой вид мышечной ткани образует мышцу сердца?
1. гладкая
2. плоская
3. поперечнополосатая скелетная
4. поперечнополосатая сердечная

11. Сердечный цикл состоит из:
1. сокращения предсердий и желудочков
2. сокращения предсердий, сокращения желудочков и расслабления предсердий и желудочков
3. общего расслабления предсердий и желудочков
4. систолы и диастолы

12. Артерия - это сосуд, несущий:
1. артериальную кровь,
2. венозную кровь,
3. кровь от сердца,
4. кровь к сердцу.

13. Вена — это сосуд, несущий:
1. артериальную кровь,
2. венозную кровь,
3. кровь от сердца,
4. кровь к сердцу

14. В каком отделе головного мозга расположен сосудодвигательный центр?
1. в среднем мозге
2. в мосте

3. в продолговатом мозге
4. в промежуточном мозге

15. Венозная кровь насыщается О2 в:
1. левом желудочке
2. правом желудочке,
3. капиллярах малого круга кровообращения,
4. капиллярах большого круга кровообращения

16. Артериальная кровь насыщается СО2 в:
1. левом желудочке
2. правом желудочке,
3. капиллярах малого круга кровообращения,
4. капиллярах большого круга кровообращения

17. Большой круг кровообращения начинается из:
1. полых вен
2. легочных вен
3. легочного ствола
4. аорты

18. Малый круг кровообращения начинается из:
1. полых вен
2. легочных вен
3. легочного ствола
4. аорты

19. Левое предсердно-желудочковое отверстие закрывается клапаном
1. двустворчатым (митральным)
2. четырехстворчатым
3. трехстворчатым
4. полулунным

20. В норме главным водителем ритма сердца является
1. синусно-предсердный узел
2. предсердно-желудочковый узел
3. предсердно-желудочковый пучок
4. волокна пуркинье

21. Клапаны сердца образованы:
1. эндокардом
2. миокардом
3. эпикардом

4. перикардом

22. Продолжительность систолы желудочков составляет:
    1. 0,1 с
    2. 0,3 с
    3. 0,4 с
    4. 0,8 с

23. Продолжительность общей диастолы составляет:
    1. 0,1 с
    2. 0,3 с
    3. 0,4 с
    4. 0,8 с

24. Ведущим узлом в проводящей системе сердца является:
1. синоатриальный узел
2. атриовентрикулярный узел
3. предсердно-желудочковый узел
4. пучок Гиса

25. Количество импульсов в минуту, генерируемых синусно-предсердным узлом в норме в покое в минуту:
1. 30-40
2. 40-60
3. 60-80
4. 80-120

Тема 3.11. Сосуды малого и коронарного кругов кровообращения. Артерии и вены большого круга кровообращения.

1. Назовите части аорты:
  1. шейная, грудная, брюшная части
  2. восходящая часть, дуга, нисходящая часть
  3. верхняя, нижняя
  4. грудная часть, поясничная часть

2. Какие сосуды отходят от восходящей части аорты?
  1. лёгочные артерии
  2. правая и левая венечные артерии
  3. плечеголовной ствол, левая общая сонная артерия, левая подключичная артерия
  4. правая и левая подвздошные артерии

3. Какие сосуды отходят от дуги аорты?
  1. лёгочные артерии
  2. правая и левая венечные артерии
  3. плечеголовной ствол, левая общая сонная артерия, левая подключичная артерия
  4. правая и левая подвздошные артерии

4. От какой артерии берёт начало позвоночная артерия?
  1. от аорты
  2. от подключичной артерии
  3. от общей сонной артерии
  4. от плечеголовного ствола

5. Внутренняя сонная артерия кровоснабжает:
  1. полость глазницы, полость рта, полость носа
  2. головной мозг, орган зрения
  3. гортань, глотку, щитовидную железу
  4. мягкие ткани лица и свода черепа

6. Какие артерии отмечены на рисунке номерами 1 и 2?

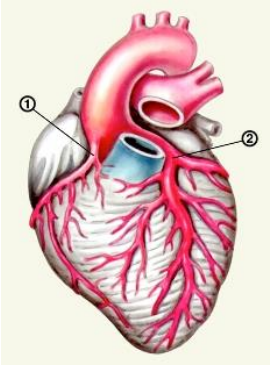

1. лёгочные артерии
2. правая и левая венечные артерии
3. пристеночные и внутренностные ветви
4. правая и левая подвздошные артерии

7. От грудной части аорты кровоснабжаются:
1. сердце, бронхи, пищевод, перикард, тимус
2. бронхи, пищевод, перикард, тимус
3. печень, желудок, селезёнка
4. тонкая и толстая кишки.

8. Какие артерии кровоснабжают непарные органы брюшной полости?
1. чревный ствол, верхняя и нижняя брыжеечные артерии
2. наружная подвздошная артерия
3. внутренняя подвздошная артерия
4. почечные, надпочечниковые, яичковые (яичниковые) артерии

9. Какие артерии кровоснабжают парные органы брюшной полости?
1. чревный ствол, верхняя и нижняя брыжеечные артерии
2. наружная подвздошная артерия
3. внутренняя подвздошная артерия
4. почечные, надпочечниковые, яичковые (яичниковые) артерии

10. Какая ветвь брюшной аорты кровоснабжает печень, желудок, селезёнку?
1. верхняя брыжеечная артерия
2. чревный ствол
3. нижняя брыжеечная артерия
4. общая подвздошная артерия

11. Пульсацию какой артерии на запястье прощупывают при определении пульса?

1. локтевой
2. лучевой
3. плечевой
4. подмышечной

12. Как называется артерия, отмеченная на рисунке зелёной стрелкой?

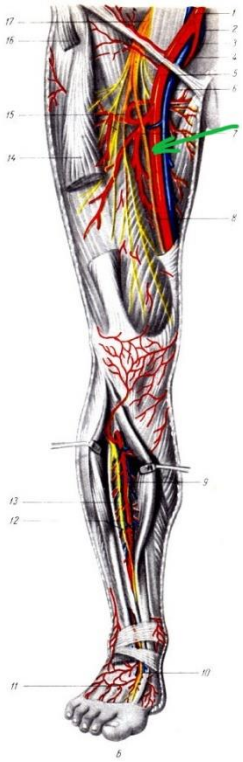

1. общая подвздошная
2. наружная подвздошная
3.бедренная
4. передняя большеберцовая

13. В ворота какого органа входит воротная вена?
1. в ворота селезёнки
2. в ворота лёгкого
3. в ворота почки
4. в ворота печени

14. Воротная вена собирает кровь от органов:
1. от желудка, тонкой и толстой кишок, поджелудочной железы, селезёнки
2. от печени
3. от селезёнки
4. от почек

15. В какую вену оттекает кровь из органов головы и шеи?
1. в яремную
2. в подключичную
3. в подмышечную
4.в полунепарную

16. Верхнюю полую вену образуют:
1. верхняя и нижняя полые вены
2. правая и левая плечеголовные вены
3. верхняя и нижняя брыжеечные вены, селезеночная вена
4. правая и левая общие подвздошные вены

26. Бедренная артерия является продолжением артерии
1. наружной подвздошной
2. общей подвздошной
3. внутренней подвздошной
4. срединной крестцовой

27. Нижняя полая вена формируется при слиянии вен
1. общих подвздошных
2. поясничных
3. селезеночных
4. печеночных

28. Кровь от органов малого таза оттекает в вены…
1) наружные подвздошные
2) внутренние подвздошные
3) воротную и печеночную
4) бедренные

29. Количество импульсов в минуту, генерируемых предсердно-желудочковым узлом в норме в покое в минуту
1. 30-40
2. 40-50
3. 50-60
4. 60-80

Тема 3.13. Функциональная анатомия лимфатической системы

1. Лимфа образуется из:
  1. крови
  2. ликвора
  3. серозной жидкости
  4. тканевой жидкости

2. В какой лимфатический ствол оттекает лимфа из подмышечных лимфоузлов?
  1. яремный
  2. подключичный
  3. бронхосредостенный
  4. поясничный

3 Длина правого лимфатического протока составляет:
  1. 1см
  2. 3 см
  3. 5 см
  4. 35 см

4. Длина грудного лимфатического протока составляет:
  1. 1см
  2. 3 см
  3. 5 см
  4. 35 см

5. На каком уровне происходит формирование грудного лимфатического протока:
  1. на уровне I поясничного позвонка
  2. на уровне IV грудного позвонка
  3. на уровне I грудного позвонка
  4. на уровне большого затылочного отверстия

6. Укажите место впадения грудного лимфатического протока:
  1. в правый венозный угол
  2. в левый венозный угол
  3. в верхнюю полую вену
  4. в нижнюю полую вену

7. Назовите функцию лимфатической системы:
1. обеспечивает питание тканей
2. обеспечивает перенос кислорода и углекислого газа
3. обеспечивает возврат в кровеносное русло воды и белка
4. все верно

Тема 3.14. Анатомия органов дыхания.

1. Воздухопроводящую функцию в дыхательной системе выполняют:
   1. Придаточные пазухи носа
   2. Слуховая труба
   3. Легкие
   4. Трахея и бронхи.

2. Газообменную функцию в дыхательной системе выполняют:
1. Придаточные пазухи носа
2. Слуховая труба
3. Легкие
4. Трахея и бронхи.

3. Зелёной стрелкой на рисунке отмечена:

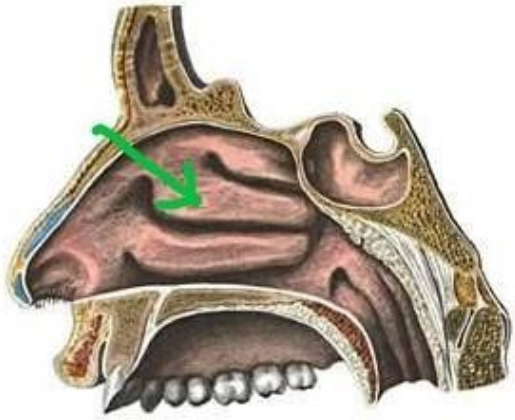

   1. верхняя носовая раковина
   2. средняя носовая раковина
   3. нижняя носовая раковина
   4. перегородка носа

4. С каким органом сообщается полость носа при помощи хоан?
   1. с глоткой
   2. с гортанью
   3. с пищеводом
   4. с ротовой полостью

5. Каким эпителием выстлана полость носа?
   1. плоским
   2. кубическим
   3. цилиндрическим
   4. мерцательным

6. Средний носовой ход расположен:
1. По обе стороны носовой перегородки.
2. Между нижней и средней носовыми раковинами.
3. В области преддверия полости носа.
4. Между верхней и нижней носовыми раковинами

7. Верхнечелюстная пазуха (Гайморова) открывается:
1. в носовую полость
2. в глотку
3. в ротовую полость
4. пазуха замкнутая, ни с чем не сообщается

8. К парным хрящам гортани относится хрящ:
1. перстневидный хрящ
2. щитовидный хрящ.
3. надгортанник.
4. черпаловидный хрящ

9. Гортань проецируется на позвоночнике на уровне:
1. IV-VI шейных позвонков
2. IV-VI грудных позвонков
3. II-III шейных позвонков
4. II-III грудных позвонков

10. На каком уровне начинается трахея?
1. на уровне нижнего края VI шейного позвонка
2. на уровне V грудного позвонка
3. на уровне I шейного позвонка
4. на уровне I грудного позвонка

11. Трахея делится на правый и левый бронх на уровне:
1. IV грудного позвонка
2. V грудного позвонка
3. VII шейного позвонка
4. X грудного позвонка

12. Бифуркация трахеи это:
1. переход гортани в трахею
2. деление трахеи на бронхи
3. попадание воздуха в плевральную полость
4. сужение трахеи

13. Левый главный бронх делится на:
1. Две ветви.
2. Три ветви.
3. Семь ветвей.
4. 10 ветвей.

14. Правый главный бронх делится на:
1. Две ветви.
2. Три ветви.
3. Семь ветвей.
4. 10 ветвей

15. Главный бронх является бронхом:
1. 1 порядка
2. 2 порядка
3. 3 порядка
4. 4 порядка

16. Долевой бронх является бронхом:
1. 1 порядка
2. 2 порядка
3. 3 порядка
4. 4 порядка

17. Бронх 3 порядка является:
1.главным
2.долевым
3.сегментарным
4.субсегментарным

18. Дыхательные пути никогда не спадаются благодаря:
1.наличию хрящевой основы в их стенках
2.давлению воздуха
3.наличию мощной подслизистой оболочки
4.наличию мерцательного эпителия

19. Ворота лёгких находятся:
1. На диафрагмальной поверхности.
2. На медиальной поверхности.
3. В области верхушки лёгкого.
4. На рёберной поверхности

20. В состав корня легкого не входят:
1. главные бронхи
2. легочные вены
3. лимфатические сосуды
4. долевые бронхи

21. Лёгкие покрыты:
1. перикардом
2. плеврой
3. слизистой оболочкой
4. адвентицией

22. Структурно-функциональной единицей лёгкого является:
1. верхушка легкого
2. сегмент
3. доля
4. ацинус

23. Сурфактант легочных альвеол препятствует:
1. разлипанию альвеол
2. понижению поверхностного натяжения альвеол
3. слипанию альвеол при выдохе
4. разрыву альвеол

24. Каким номером обозначена на рисунке плевральная полость?

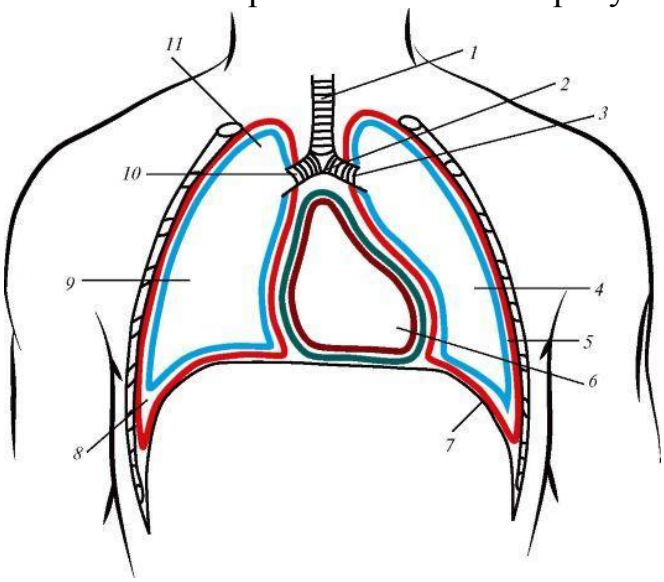

1. номер 6
2. номер 7
3. номер 8
4. номер 9

25. Давление в плевральной полости:
   1. больше атмосферного
   2. меньше атмосферного
   3. равно атмосферному
   4. в разные фазы дыхания разное

26. Правая и левая плевральные полости сообщаются между собой:
   1. да
   2. нет
   3. частично
   4.у каждого индивидуально

27. Какая часть лёгкого обведена на рисунке красной линией?

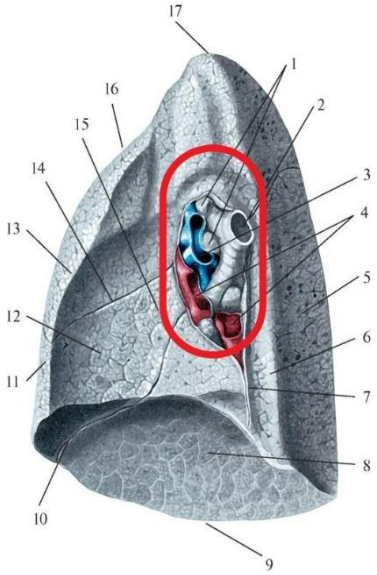

   1. верхушка легкого
   2. средняя доля
   3. ворота лёгкого
   4. ацинус

28. Из скольких листков образована плевра:
   1. из одного
   2. из двух
   3. из трех
   4. из четырех

29. Органом звукообразования является…
   1) глотка
   2) носовая полость
   3) бронхи
   4) гортань

Тема 3.15. Физиология дыхания.

1. Дыхательный объем легких составляет:
   1. 1500мл
   2. 500 мл
   3. 1200 мл
   4. 3500 мл

2. Резервный объем выдоха составляет:
   1. 1500мл
   2. 500 мл
   3. 1200 мл
   4. 3500 мл

3. ЧДД в минуту у взрослого человека в норме:
   1. 13-17
   2. 16-20
   3. 20- 24
   4. 25-28

4. В обычных условиях вдох осуществляется в основном за счет сокращения мышц:
   1. Внутренних межреберных
   2. Наружных межреберных и диафрагмы
   3. Мышц живота
   4. мышц плечевого пояса и шеи.

5. Кислород транспортируется кровью в виде:
   1. метгемоглобина
   2. карбгемоглобина
   3. оксигемоглобина
   4. растворенным в плазме

6. Углекислый газ транспортируется кровью в виде:
   1. метгемоглобина
   2. карбгемоглобина
   3. оксигемоглобина
   4. растворенным в плазме

7. Дыхательный центр расположен в:
   1. в продолговатом мозге
   2. в спинном мозге
   3. в среднем мозге
   4. в промежуточном мозге

8. Внешнее дыхание – это

1. газообмен между кровью и тканями
2. газообмен между атмосферным и альвеолярным воздухом
3. утилизация кислорода и выделение углекислого газа клетками
4. газообмен между альвеолярным воздухом и кровью

9. Тканевое дыхание – это

1. газообмен между кровью и тканями
2. газообмен между атмосферным и альвеолярным воздухом
3. утилизация кислорода и выделение углекислого газа клетками
4. газообмен между альвеолярным воздухом и кровью

Тема 3.16. Функциональная система процесса питания.

1. Наиболее многочисленны сосочки языка:
  1. грибовидные сосочки
  2. желобовидные сосочки
  3. листовидные сосочки
  4. нитевидные сосочки

2. Укажите сосочки, которые содержат только рецепторы общей чувствительности (тактильной, температурной, болевой).
  1. грибовидные сосочки
  2. желобовидные сосочки
  3. листовидные сосочки
  4. нитевидные сосочки

3. Укажите место расположения язычной миндалины.
  1. кончик языка
  2. тело языка
  3. боковая поверхность языка
  4. корень языка

4. Укажите возраст прорезывания первых молочных зубов.
  1. 2 месяца
  2. 6 месяцев
  3.10 месяцев
  4. 3 года

5. Укажите возраст, в котором должны прорезаться все 20 молочных зубов.
  1. 2 месяца
  2. 6 месяцев
  3.10 месяцев
  4. 3 года

6. Проток околоушной слюнной железы открывается:
  1. У наружного уха
  2. В области мягкого нёба.
  3. На внутренней стенке щеки в области второго верхнего большого коренного зуба.
  4. На подъязычном сосочке

7. Проток поднижнечелюстной слюнной железы открывается:
  1. У корня языка.
  2. В области мягкого нёба.

3. На внутренней стенке щеки в области второго верхнего большого коренного зуба.
4. На подъязычном сосочке

8. Какой орган отмечен на рисунке зелёной стрелкой?

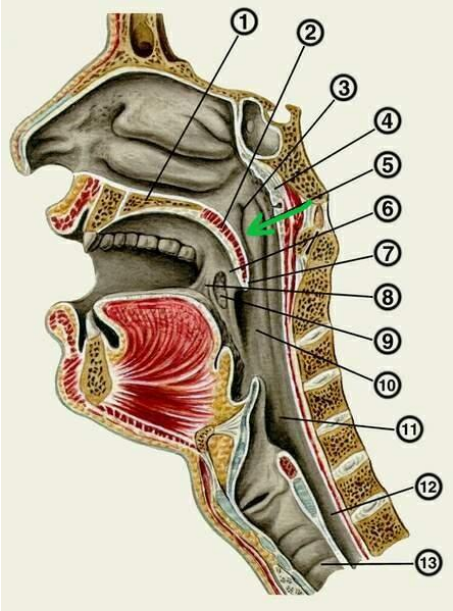

1. носовая полость
2. носовая часть глотки
3. ротовая часть глотки
4. гортанная часть глотки

9. Глотка вверху прикрепляется
1. к костям черепа
2. к корню языка
3. к хоанам
4. к зеву

10. Укажите количество констрикторов глотки.
1. 1
2. 2
3. 3
4. 4

11. Укажите позвонок, на уровне которого глотка переходит в пищевод у взрослого человека.
1. на уровне нижнего края VI шейного позвонка
2. на уровне V грудного позвонка
3. на уровне I шейного позвонка
4. на уровне I грудного позвонка

12. Пищевод имеет длину:
1. 20 см
2. 30 см
3. 50 см
4. 60 см

13. Укажите орган, в стенке которого содержится гладкая мышечная ткань:
1. мягкое нёбо
2. язык
3. глотка
4. пищевод

14. Укажите фермент, который содержится в слюне:
1. липаза
2. фосфолипаза
3. амилаза
4. трипсин

15. Дыхательные пути никогда не спадаются, потому что
1. их стенки имеют хрящевой скелет
2. давление воздуха поддерживает это состояние
3. имеют мощную подслизистую оболочку
4. покрыты мерцательным эпителием

16. Альвеолы входят в состав
1. ацинуса
2. нефрона
3. нейрона
4. средостения

17. Средостение - это комплекс органов, расположенное
1. между двумя плевральными мешками
2. в брюшной полости
3. в полости черепа
4. в тазу

18. Специфическим регулятором активности дыхательного центра является

1. концентрация углекислого газа в крови
2. концентрация кислорода в крови
3. оксигемоглобин
4. продукты распада белков

19. Частота дыхания взрослого человека в норме составляет (частота/мин)

1. 16-20
2. 5-11
3. 19-25
4. 26-30

20. Функция пищевода:

1. проведение пищевого комка из глотки в желудок
2. пищеварительная
3. бактерицидная
4. выделительная

Тема 3.17. Функциональная анатомия пищеварительного канала.

1. Ферменты желудочного сока действуют в среде:
   1. нейтральной
   2. слабощелочной
   3. кислой
   4. щелочной

2. В какую область живота проецируется пустой желудок?
   1. в правую подрёберную
   2. в левую подрёберную
   3. в пупочную область
   4. в правую подвздошно-паховую область

3. Укажите части желудка.
   1. тело, кардиальная часть, дно, привратниковая часть
   2. головка, тело, хвост
   3. дно, тело, шейка
   4. верхушка, тело, дно, шейка

4. Каким номером на рисунке отмечен пилорический отдел желудка?

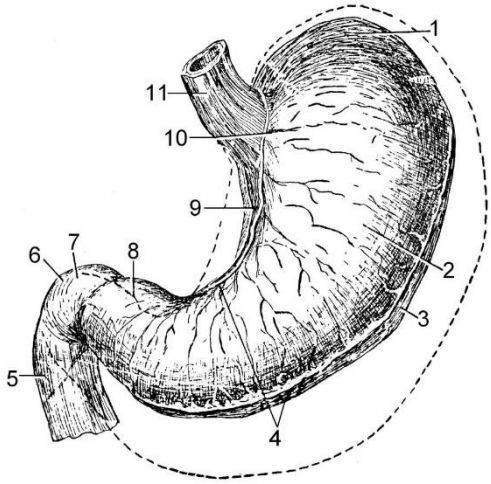

   1. 1
   2. 2
   3. 8
   4. 9

5. Укажите направление складок слизистой желудка на малой кривизне желудка.
   1. поперечные
   2. продольные
   3. циркулярные
   4. разнонаправленные

6 Укажите ферменты, которые содержатся в желудочном соке:
1. амилаза, липаза, трипсин
2. пепсин, химозин
3. амилаза, мальтаза
4. каспаза

7. Укажите орган, в который открываются общий жёлчный и панкреатический протоки.
1. слепая кишка
2. подвздошная кишка
3. тощая кишка
4. двенадцатиперстная кишка

8. Укажите отделы тонкой кишки в правильной последовательности:
1. двенадцатиперстная, слепая кишка, подвздошная кишка
2. двенадцатиперстная, тощая кишка, подвздошная кишка
3. тощая кишка, подвздошная кишка
4. двенадцатиперстная, подвздошная, тощая кишка

9. Укажите протоки, открывающиеся на большом сосочке 12-ти перстной кишки.
1. общий желчный проток и главный проток поджелудочной железы
2. общий желчный проток и добавочный проток поджелудочной железы
3. общий печеночный проток и добавочный проток поджелудочной железы
4. общий печеночный проток и главный проток поджелудочной железы

10. Наиболее эффективно всасывание веществ происходит:
1. в толстой кишке
2. в ротовой полости
3. в желудке
4. в тонкой кишке

11. Групповые лимфоидные бляшки (Пейеровы) имеются:
1. в слепой кишке
2. в подвздошной кишке
3. в сигмовидной кишке
4. в тощей кишке

12. Формирование химуса из пищевого комка происходит:
1. в толстой кишке
2. в ротовой полости
3. в желудке
4. в тонкой кишке

13. Какой орган отмечен зелёной стрелкой?

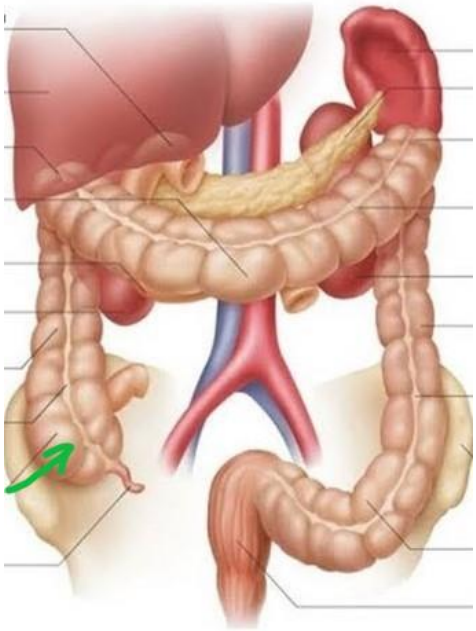

1. слепая кишка
2. подвздошная кишка
3. тощая кишка
4. двенадцатиперстная кишка

14. Укажите части толстой кишки в правильной последовательности:
1. восходящая ободочная, поперечная ободочная, нисходящая ободочная, сигмовидная, прямая
2. слепая, нисходящая ободочная, поперечная ободочная, восходящая ободочная, сигмовидная, прямая
3. слепая, восходящая ободочная, поперечная ободочная, нисходящая ободочная, сигмовидная, прямая
4. слепая, восходящая ободочная, поперечная ободочная, нисходящая ободочная, сигмовидная, прямая

15. Илеоцекальный клапан - это место перехода:
1. пищевода в желудок
2. желудка в ДПК
3. тонкой кишки в толстую
4. глотки в пищевод

16. Илеоцекальный клапан находится между:
1. Пищеводом и желудком.
2. Двенадцатиперстной и тощей кишкой.
3. Подвздошной и толстой кишкой.
4. Сигмовидной и ободочной кишкой.

17. В какую область живота проецируется червеобразный отросток?
1. в правую подрёберную
2. в левую подрёберную
3. в пупочную область
4. в правую подвздошно-паховую область

18. Какова роль бифидобактерий и лактобактерий, живущих в толстой кишке?
1. подавляют размножение патогенных микроорганизмов и синтезируют витамины группы В
2. синтезируют витамин D
3. вызывают воспаление стенки кишки и брожение содержимого
4. превращают непрямой билирубин в прямой билирубин

30. В состав толстого кишечника входит кишка
1. ободочная
2. тощая
3. подвздошная
4. 12-перстная

31. Аппендикс выполняет функцию
1. иммунную
2. пищеварительную
3. депонирующую
4. кроветворную

32. Вещество слюны, обладающее бактерицидным действием:
1. лизоцим
2. муцин
3. амилаза
4. фактор Кастла

33. Фермент, желудочного сока, расщепляющий белки:
1. пепсин
2. амилаза
3. мальтаза
4. липаза

34. Фермент, панкреатического сока, расщепляющий жиры:
1. пепсин
2. амилаза
3. мальтаза
4. липаза

Тема 3.18. Функциональная анатомия больших пищеварительных желёз. Физиология пищеварения.

1. Орган пищеварительной системы, где происходит концентрирование желчи:
1. печень
2. поджелудочная железа
3. желчный пузырь
4. селезёнка

2. Общий жёлчный проток образуется при слиянии:
1. правого и левого печеночных протоков
2. общего печеночного и пузырного протоков
3. междольковых протоков
4. внутридольковых протоков

3. Островки Лангерганса расположены в:
1. печени.
2. стенке желудка.
3. подвздошной кишке
4. поджелудочной железе

4. Орган пищеварительной системы, где происходит очищение организма от токсинов:
1. печень
2. поджелудочная железа
3. желчный пузырь
4. прямая кишка

5. Проток поджелудочной железы впадает:
1. в желудок
2. в желчный пузырь
3. в двенадцатиперстную кишку
4. в печень

6. Какой из пищеварительных соков эмульгирует жиры?
1. жёлчь
2. кишечный сок
3. желудочный сок
4. сок поджелудочной железы

7. Укажите, с какими органами соприкасается поджелудочная железа.
1. печень, передняя брюшная стенка
2. диафрагма, передняя брюшная стенка
3. 12-ти перстная кишка, желудок, селезёнка
4. сигмовидная кишка, передняя брюшная стенка

8. Укажите анатомические образования, которые входят в ворота печени.
1. печеночная артерия, воротная вена, нервы
2. общий печёночный проток и лимфатические сосуды
3. печёночные вены
4. нижняя полая вена, аорта

9. В чём заключается экзокринная функция поджелудочной железы?
1. выработка панкреатического сока
2. выработка глюкагона и инсулина
3. выработка глюкагона
4. выработка инсулина

10. Что является структурно-функциональной единицей печени?
1. доля печени
2. сегмент печени
3. печёночная долька
4. гепатоцит

11. В какую область живота проецируется печень?
1. в правую подрёберную
2. в левую подрёберную
3. в пупочную область
4. в правую подвздошно-паховую область

12. Укажите, каким номером обозначен большой дуоденальный сосочек.

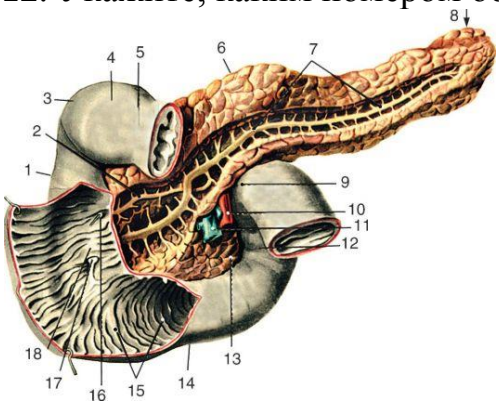

1. 7
2. 8
3. 16
4. 17

13. Укажите, на уровне каких позвонков располагается поджелудочная железа.

1. XII-го грудного - 1-го поясничного позвонка
2. I- III поясничных позвонков
3. IV поясничного позвонка
4. XI грудного позвонка

14. Укажите части, которые имеет поджелудочная железа.

1. тело, кардиальная часть, дно, привратниковая часть
2. головка, тело, хвост
3. дно, тело, шейка
4. верхушка, тело, дно, шейка

15. Укажите какие протоки печени, сливаясь образуют общий печеночный проток.

1. внутридольковые
2. правый печеночный
3. пузырный
4. левый печеночный

16. В какой сосуд впадают печеночные вены?

1. в воротную вену
2. в нижнюю полую вену
3. в центральную вену
4. в вены кишечника

17. Укажите ферменты, которые содержится в поджелудочном соке:

1. амилаза, липаза, трипсин
2. пепсин, химозин
3. амилаза, мальтаза
4. каспаза

18. Ферменты поджелудочной железы действуют в среде:

1. нейтральной
2. слабокислой
3. кислой
4. щелочной

19. Произвольный сфинктер прямой кишки образован

1. мышцами диафрагмы таза
2. круговым слоем мышц стенки прямой кишки
3. продольным слоем мышц стенки прямой кишки
4. подвздошно-поясничной мышцей

35. При недостатке витамина В-12 развивается
1. анемия
2. рахит
3. цинга
4. дерматоз

36. Общий желчный проток формируется слиянием протоков
1. пузырного и общего печеночного
2. правого и левого печеночного
3. междольковых желчных
4. желчных

37. В состав слюны входят ферменты, расщепляющие
1. углеводы
2. нуклеиновые кислоты
3. жиры
4. белки

Тема 3.19. Обмен веществ и энергии

1. Метаболизм - это...

1. это химические и физические превращения веществ и энергии, происходящие в живом организме и обеспечивающие его жизнедеятельность.
2. это химические процессы, при которых простые вещества, соединяются друг с другом, образуя сложные вещества, способствуя построению и росту.
3. это расщепление, распад сложных веществ на простые с высвобождением энергии.
4. это обмен воды в организме.

2. Какой вид энергии является для организма основным?

1. тепловая
2. механическая
3. электрическая
4. химическая

3. Какая пища содержит большое количество белков?

1. Гречневая каша
2. Телятина
3. Молоко
4. Бананы

4. Какая пища содержит большое количество углеводов?

1. Свинина
2. Творог
3. Хлеб
4. Рыба

5. Какое из соединений является сложным углеводом?

1. Фруктоза
2. Глюкоза
3. Галактоза
4. Гликоген

6. Какой гормон отвечает за превращение глюкозы в гликоген?

1. Тироксин
2. Адреналин
3. Соматотропин
4. Инсулин

7. Какая пища содержит большое количество жиров?

1. Сыр
2. Макароны
3. Морковь
4. Кукурузная каша

8. Какую функцию выполняют жиры?

1. Участвуют в свёртывании крови
2. Участвуют в терморегуляции
3. Поддерживают онкотическое давление
4. Поддерживают осмотическое давление

9. Как называется давление, создаваемое солями?

1. Осмотическое
2. Онкотическое
3. Гидростатическое
4. Артериальное

10. Какую функцию выполняет кальций в организме?

1. Отвечает за рост волос и ногтей
2. Участвует в свертывании крови
3. Участвует в синтезе гормонов щитовидной железы
4. Входит в состав гемоглобина

11. Какой из витаминов является жирорастворимым?

1. Витамин С
2. Витамин Д
3. Витамин В1
4. Витамин В6

12. Где находится тепловой центр (центр терморегуляции)?

1. В спинном мозге
2. В продолговатом мозге
3. В гипоталамусе
4. В гипофизе

13. В каком органе наиболее интенсивно образуется тепло?

1. В головном мозге
2. В селезёнке
3. В печени
4. В сердце

14. При понижении температуры внешней среды происходит ...

1. Расширение сосудов кожи
2. Сужение сосудов кожи
3. Расширение сосудов сердца
4. Сужение сосудов сердца

15. Суточная потребность организма в воде:
1. 10-20 мл на 1 кг массы тела
2. 25-35 мл на 1 кг массы тела
3. 1,5 -2 литра
4. 35-40 мл на 1 кг массы тела

16.Диета – это
1. лечебное питание с ограничением, увеличением или полным исключением каких либо продуктов питания, питательных веществ
2. строгий режим питания
3. питание с ограничением, увеличением или полным исключением каких либо продуктов питания, питательных веществ с целью снижения массы тела
4. питание с исключением самых калорийных продуктов питаничя

Тема 3.20. Анатомия и физиология мочевыделительной системы человека

1. Какой из перечисленных органов не относится к мочевой системе?

1. Почка
2. Мочеточник
3. Семявыносящий проток
4. Мочеиспускательный канал

2. Как называется структурно-функциональная единица почки?

1. Нефрон
2. Нейрон
3. малая почечная чашка
4. почечная пирамида

3. На каком уровне располагаются почки?

1. На уровне средних грудных позвонков.
2. на уровне XII грудного – II поясничного позвонков
3. На уровне VIII грудного – I поясничного позвонков.
4. Справа и слева от крестца.

4. Какой элемент строения почки отмечен номером 5?

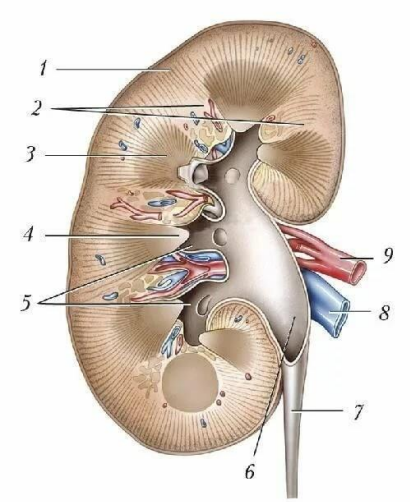

1. Почечный сосочек
2. Малая почечная чашка
3. Мозговое вещество почки
4. Пирамида

5. Где располагаются почки?

1. В предбрюшинной клетчатке
2. В брюшной полости
3. В средостении
4. В забрюшинном пространстве

7. Правая и левая почки:
1. расположены на одном уровне.
2. правая ниже левой.
3. левая ниже правой.
4. у разных людей по-разному

8. Какая из оболочек мочеточника является внутренней?
1. Мышечная
2. Серозная
3. Адвентиция
4. Слизистая

9. Как называется кровеносный сосуд, отмеченный на рисунке зелёной стрелкой?

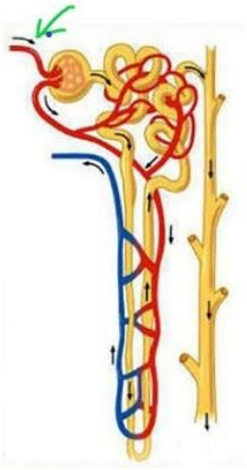

1. Почечная артерия
2. Приносящая артериола
3. Выносящая артериола
4. Сосудистый клубочек

11. Укажите части мочевого пузыря.
1. тело, кардиальная часть, дно, привратниковая часть
2. головка, тело, хвост
3. дно, тело, перешеек, шейка
4. верхушка, тело, дно

12. Какой орган прилежит спереди к мочевому пузырю у мужчин?
1. Предстательная железа
2. Тонкая кишка
3. Лобковый симфиз
4. Прямая кишка

13. Каким номером отмечен мочевой пузырь на этом рисунке?

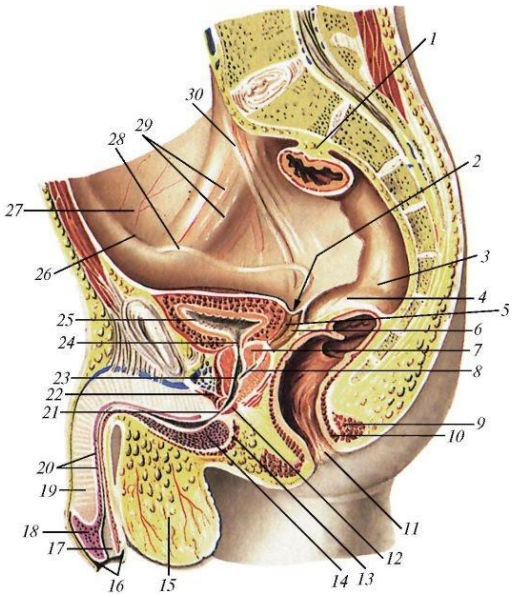

1. номер 4
2. номер 8
3. номер 14
4. номер 25

14. Какой орган прилежит спереди к мочевому пузырю у мужчин?

1. Предстательная железа
2. Тонкая кишка
3. Лобковый симфиз
4. Прямая кишка

15. Назовите части мужского мочеиспускательного канала:

1. воронка, ампула, перешеек, матчасть
2. предстательная, перепончатая, губчатая
3. брюшная, тазовая, внутристеночная
4. яичковая, канатиковая, паховая, тазовая часть.

16. Из какого вида мышечной ткани построен непроизвольный сфинктер мочеиспускательного канала?

1. Поперечнополосатой скелетной
2. Поперечнополосатой сердечной
3. Гладкой
4. Плоской

17. В каком отделе нефрона происходит фильтрация?

1. В проксимальном извитом канальце
2. В почечном тельце
3. В дистальном извитом канальце
4. В петле Генле

18. В каком отделе нефрона происходит реабсорбция?

1. сосудистом клубочке
2. капсуле клубочка
3. почечных канальцах
4. мочеточнике

19. Как называется процесс обратного всасывания в канальцах нефрона?

1. фильтрация
2. реабсорбция
3. секреция
4. синтез

20. Какое вещество не должно содержаться в моче?

1. Мочевина
2. Креатинин
3. Глюкоза
4. Уробилин

21. Суточное количество конечной мочи:

1. 0,5 л
2. 1,5 л
3. 15 л
4. 50 л

38. В состав нефрона входит

1. почечное тельце
2. корковое вещество
3. мозговоев ещество
4. малые почечные чашечки

39. По составу первичная моча напоминает

1. плазму крови
2. кровь
3. слюну
4. спинномозговую жидкость

40. Суточный диурез в среднем составляет (мл)

1. 1000-1500
2. 500-1000
3. 1500 -2500
4. 2000-2500

41. Недержание мочи называется

1. энурез
2. гематурия
3. пиурия
4. глюкозурия

Тема 3.21. Анатомия и физиология мужской половой системы.

1. На какие отделы подразделяются мужские половые органы?

1. На внутренние и наружные
2. На внутренние и внешние
3. На эндокринные и экзокринные
4. На половые и мочевые

2. Какие гормоны вырабатывает яичко?

1. Эстрогены
2. Тестостерон
3. Кортизол
4. Адреналин

3. Какая часть органа отмечена на рисунке?

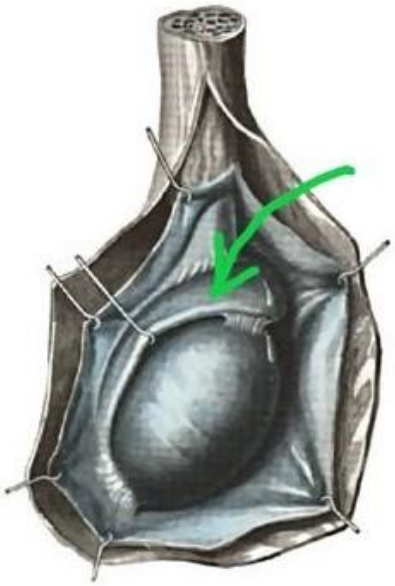

1. семенной пузырек
2. придаток яичка
3. семенной канатик
4. бульбоуретральная железа

4. Для какой железы семявыносящий проток является выводным протоком?

1. Бульбоуретральная железа
2. Семенной пузырёк
3. Яичко
4. Предстательная железа

5. Каким номером на рисунке отмечена средняя доля предстательной железы?

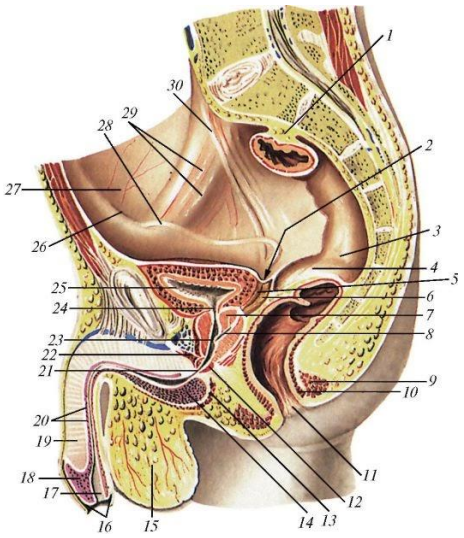

1. номер 6
2. номер 7
3. номер12
4. номер 14

6. Какой орган прилежит к предстательной железе сзади?

1. Мочевой пузырь
2. Мошонка
3. Лобковый симфиз
4. Прямая кишка

7. Какую роль выполняют бульбоуретральные железы?

1. Нейтрализуют кислую реакцию мочи в уретре
2. Вырабатывают сперму
3. Вырабатывают мужские половые гормоны
4. Выделяют слизь

8. Какие железы являются эндокринными?

1. Куперовы железы
2. Семенные пузырьки
3. Простата
4. Яички

9. Что находится в паховом канале у мужчин?
1. семенной пузырек
2. круглая связка
3. семенной канатик
4. предстательная железа

10. Где находится бульбоуретральная железа у мужчин?
1. под дном мочевого пузыря
2. в толще мышц промежности
3. между мочевым пузырем и прямой кишкой
3. в мошонке

11. Сперматозоиды образуются в канальцах яичка
1. извитых семенных
2. выносящих
3. сети яичка
4. прямых семенных

Тема 3.22. Анатомия и физиология женской половой системы.

1. Какие из перечисленных органов относятся к внутренним половым органам?

1. большие половые губы
2. клитор
3. влагалище
4. большая железа преддверия

2. Какие гормоны вырабатываются стенками фолликулов яичника?

1. Эстрогены
2. Эстрогены и прогестерон
3. Эстрогены, прогестерон, пролактин
4. Эстрогены, прогестерон, окситоцин

3. Какие гормоны вырабатываются жёлтым телом яичника?

1. Прогестерон
2. Эстрогены и прогестерон
3. Эстрогены, прогестерон, пролактин
4. Эстрогены, прогестерон, окситоцин

4. Какая из связок матки отмечена на рисунке красными точками?

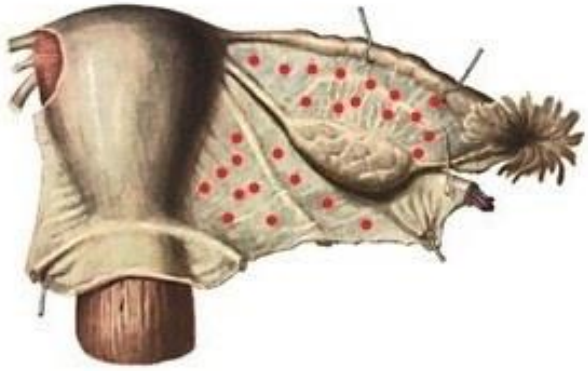

1. Круглая связка матки
2. Широкая связка матки
3. Связка, подвешивающая яичник
4. Серповидная связка

5. В строении матки различают части:

1. тело, кардиальная часть, дно, привратниковая часть
2. головка, тело, хвост
3. дно, тело, шейка
4. верхушка, тело, дно

6. Назовите части шейки матки:

1. Наружная, внутренняя
2. Надвлагалищная, влагалищная
3. Тело, дно
4. Воронка, ампула, перешеек, маточная часть

7. Зародыш человека в норме развивается в:
1. в матке.
2. в маточной трубе
3. в шейке матки
4. в брюшной полости

8. Как называется слизистая оболочка матки?
1. эндометрий
2. миометрий
3. периметрий
4. параметрий

9. Что находится в паховом канале у женщин?
1. широкая связка
2. собственная связка яичника
3. круглая связка матки
4. семенной канатик

10. Какой орган находится позади влагалища?
1. Матка
2. Мочевой пузырь
3. Мочеиспускательный канал
4. Прямая кишка

11. Под каким номером на рисунке отмечено влагалище?

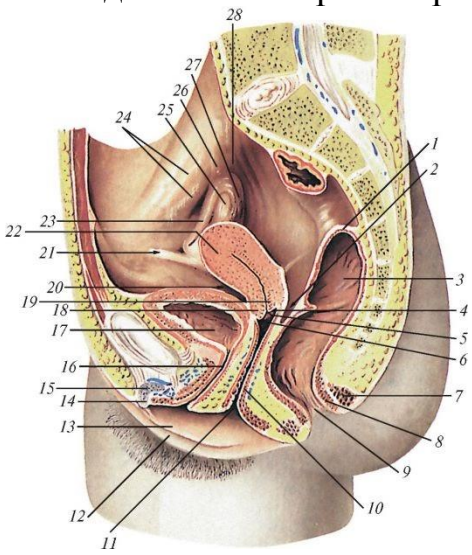

1. номер 10
2. номер 16
3. номер 17
4. номер 19

12. Каким номером отмечена шейка матки?

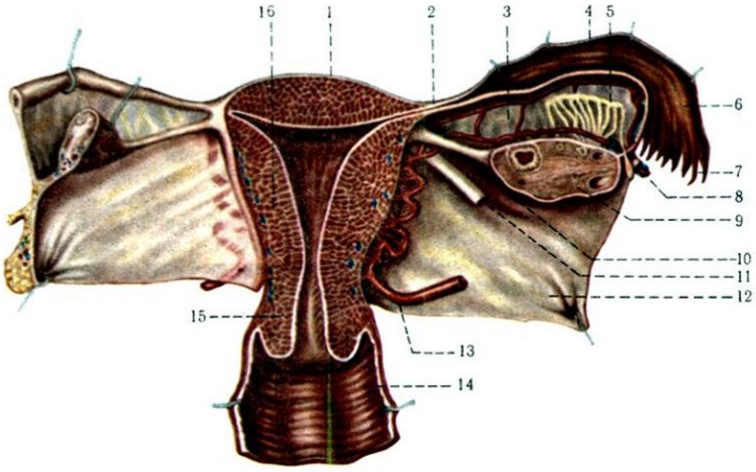

1. номер 1
2. номер 14
3. номер 15
4. номер 16

13. Мочевой пузырь выстлан эпителием

1. переходным
2. многослойным плоским неороговевающим
3. однослойным плоским
4. цилиндрическим

14. Процесс образования женской половой клетки называется

1. овогенезом
2. онтогенезом
3. сперматогенезом
4. Эмбриогенезом

15. В состав стенки матки не входит

1. параметрий
2. эндометрий
3. миометрий
4. периметрий

16. Функция маточных труб - это

1. место оплодотворения яйцеклетки
2. созревание яйцеклетки
3. вынашивание плода
4. выработка гормонов

17. В желтом теле вырабатывается гормон

1. прогестерон
2. инсулин
3. меланин
4. трийодтиронин

Тема 3.23. Гомеостаз. Состав, свойства, функции крови.

1. Реакция крови в норме:
   1. слабокислая
   2. слабощелочная
   3. нейтральная
   4. очень кислая

2. Эритроциты у взрослых образуются:
   1. в красном костном мозге
   2. в печени
   3. в селезёнке
   4. в лимфатических узлах

3. К свойствам лейкоцитов относится:
   1. выработка антител
   2. выработка ферментов
   3. выработка антигенов
   4. выработка антитоксинов

4. Одной из главных функций гемоглобина является:
   1. ферментативная
   2. транспорт кислорода
   3. участие в свёртывании крови
   4. иммунная защита

5. Основная функция тромбоцитов - это:
   1. ферментативная
   2. транспорт кислорода
   3. участие в свёртывании крови
   4. иммунная защита

6. Если из крови удалить форменные элементы, то останется
   1. сыворотка
   2. вода
   3. лимфа
   4. плазма

7. Основная функция лейкоцитов - это:
   1. ферментативная
   2. транспорт кислорода
   3. участие в свёртывании крови
   4. иммунная защита

8. Какие клетки способны к амёбовидному передвижению за пределами сосудистого русла?
1. эритроциты
2. лейкоциты
3. тромбоциты
4. эндотелиальные клетки

9. Какие клетки крови относится к зернистым лейкоцитам (гранулоцитам)?
1. эритроциты
2. тромбоциты
3. лимфоциты, моноциты
4. базофилы, эозинофилы, нейтрофилы

10. Какие клетки крови относится к незернистым лейкоцитам (агранулоцитам)?
1. эритроциты
2. тромбоциты
3. лимфоциты, моноциты
4. базофилы, эозинофилы, нейтрофилы

11. В основе иммунитета лежит способность клеток крови
1. образовывать тромб при ранениях
2. участвовать в выработке антител и фагоцитозе
3. осуществлять пластический обмен веществ
4. осуществлять энергетический обмен веществ

12. Сущность свертывания крови заключается в
1. склеивании эритроцитов
2. превращении фибриногена в фибрин
3. превращении В-лимфоцитов в плазматические клетки
4. склеивании лейкоцитов

13. Что из перечисленного является плазменными факторами свёртывания?
1. фибриноген, протромбин, кальций
2. гепарин
3. фибринолизин
4. гемоглобин

14. Что из перечисленного является антикоагулянтами?
1. фибриноген, протромбин, кальций
2. гепарин
3. фибринолизин

4. гемоглобин

15. Что из перечисленного способно растворять фибрин и тромбы?
1. фибриноген, протромбин, кальций
2. гепарин
3. фибринолизин
4. гемоглобин

16. Из общего состава крови плазма составляет (%)
1. 55-60
2. 50-54
3. 61-65
4. 66-70

17. Для свертывания крови обязательно необходимы
1. ионы кальция
2. альбумины
3. лейкоциты
4. ионы натрия

18. Сыворотка крови не содержит
1. фибриноген
2. ионы Са
3. антитела
4. агглютинины

Тема 3.24. Группы крови, резус-фактор, совместимость групп крови. Донорство.

1. Где расположены агглютиногены?
  1. на эритроцитах
  2. на лейкоцитах
  3. на тромбоцитах
  4. в плазме крови

2. Где расположены агглютинины?
  1. на эритроцитах
  2. на лейкоцитах
  3. на тромбоцитах
  4. в плазме крови

3. В крови какой группы в эритроцитах нет агглютиногенов, а в плазме содержатся два агглютинина - α и β?
  1. I группа крови
  2. II группа крови
  3. III группа крови
  4. IV группа крови

4. В крови какой группы в эритроцитах содержатся оба агглютиногена А и В, а в плазме - агглютинины отсутствуют
  1. I группа крови
  2. II группа крови
  3. III группа крови
  4. IV группа крови

5. Какую группу крови можно перелить человеку, имеющему II группу крови?
  1. I и IV группы крови
  2. I и II группы крови
  3. II и IV группы крови
  4. только II группу крови

6. Какую группу крови можно перелить человеку, имеющему IV группу крови?
  1. I и IV группы крови
  2. I и II группы крови
  3. любую группу крови
  4. только IV группу крови

7. Универсальными донорами считаются люди с:
1. первой группой крови
2. второй группой крови
3. третьей группой крови
4. четвертой группой крови

8. Универсальными реципиентами считаются люди с:
1. первой группой крови
2. второй группой крови
3. третьей группой крови
4. четвертой группой крови

9. Где расположен резус-фактор?
1. на эритроцитах
2. на лейкоцитах
3. на тромбоцитах
4. в плазме крови

10. В каких случаях может произойти резус-конфликт при беременности?
1. если резус-отрицательная мать беременна резус-положительным плодом
2. если отец резус положительный
3. если резус-положительная мать беременна резус-отрицательным плодом
4. если матери во время беременности перелили несовместимую по резусу кровь

11. Агглютиногены II группы крови - это
1. А
2. АВ
3. 0
4. В

Тема 3.25. Иммунная система. Иммунитет.

1. Назовите функцию иммунной системы:

1. Формирование реакции в ответ на внедрение чужеродного антигена
2. Образование лимфы
3. Поддержание артериального давления
4. Агглютинация эритроцитов

2. Какой орган относится к центральным органам иммунной системы?

1. Аппендикс
2. Селезёнка
3. Миндалины
4. Вилочковая железа

3. Какой орган относится к периферическим органам иммунной системы?

1. Красный костный мозг
2. Селезёнка
3. Тимус
4. Вилочковая железа

4. В каких костях находится красный костный мозг?

1. В диафизах трубчатых костей
2. В эпифизах трубчатых костей
3. В метафизах трубчатых костей
4. В апофизах трубчатых костей

5. Какие клетки формируются в вилочковой железе?

1. Т-лимфоциты
2. В-лимфоциты
3. Нулевые лимфоциты
4. Моноциты

6. Какие клетки осуществляют реакции клеточного иммунитета, то есть разрушают клетки собственного организма, поражённые вирусами или бактериями и опухолевые клетки?

1. В-лимфоциты
2. Т-хелперы
3. Т-супрессоры
4. Т-киллеры

7. Какие клетки после трансформации начинают синтезировать антитела?

1. Макрофаги
2. Т-лимфоциты

3. В-лимфоциты
4. Нейтрофилы

8. Сколько миндалин входит в состав лимфоидного кольца Пирогова – Вальдейера?
1. 4
2. 5
3. 6
4. 10

9. Где расположена селезёнка?
1. в брюшной полости
2. в средостении
3. в забрюшинном пространстве
4. в брюшинной полости

10. В какую область живота проецируется аппендикс?
1. Надлобковую
2. Правую подвздошно-паховую
3. Левую подвздошно-паховую
4. Пупочную

11. К какой разновидности относится иммунитет после вакцинации?
1. Врождённый
1. Приобретённый
3. Первичный
4. Вторичный

12. Какие из перечисленных являются факторами специфического иммунитета?
1. Кожа и слизистые оболочки.
2. Нормальная микрофлора организма.
3. Фагоцитоз
4. Антитела

13. Как называется процесс активного поглощения клетками попадающих в организм патогенных живых или убитых микробов и других чужеродных частиц с последующим перевариванием?
1. Гемолиз
2. Фагоцитоз
3. Хемотаксис
4. Агглютинация

14. Как называется способность иммунной системы при повторной встрече с антигеном формировать более активную и быструю иммунную реакцию?

1. Фагоцитоз
2. Иммунологическая память
3. Аллергия
4. Хемотаксис

Тема 3.26. Эндокринная система. Железы внутренней секреции

1. Высшим эндокринным центром является:
  1. щитовидная железа
  2. надпочечники
  3. гипофиз
  4. гипоталамус

2. Железы внутренней секреции вырабатывают гормоны, которые поступают:
  1. в кишечник
  2. в тканевую жидкость
  3. в кровь
  4. в лимфу

3. Какие функции организма человека регулирует соматотропный гормон?
  1. деятельность надпочечников
  2. деятельность щитовидной железы
  3. участвует в формировании половых признаков у подростков
  4. регулирует рост и развитие детей и подростков, синтез белков в организме

4. Какие гормоны образуются в передней доле гипофиза?
  1. тироксин, трийодтиронин
  2. андренокортикотропный, гонадотропный
  3. паратгормон, кальцитонин
  4. окситоцин, вазопрессин

5. Какие гормоны образуются в задней доле гипофиза?
  1. тироксин, трийодтиронин
  2. андренокортикотропный, гонадотропный
  3. паратгормон, кальцитонин
  4. окситоцин, вазопрессин

6. Укажите место расположения гипофиза.
  1. турецкое седло клиновидной кости черепа
  2. внутри щитовидной железы
  3. средостение
  4. забрюшинное пространство

7. Адренокортикотропный гормон (АКТГ), регулирует работу:
  1. секрецию мозгового вещества надпочечников
  2. половых желез
  3. щитовидной железы
  4. секрецию коркового вещества надпочечников

8. Укажите функцию тироксина:
1. регулирует обмен веществ, увеличивает теплообразование, регулирует процессы роста
2. отвечает за половое созревание
3. регулирует обмен кальция и фосфора
4. влияет на созревание лимфоцитов

9. Гормоном мозгового слоя надпочечников являются:
1. альдостерон
2. адреналин
3. прогестерон
4. кортизол

10. Гормоном коркового слоя надпочечников являются:
1. альдостерон
2. адреналин
3. соматотропный гормон
4. норадреналин

11. К глюкокортикоидам относится гормон:
1. альдостерон
2. кортизол
3. эстрадиол
4. паратгормон

12. К минералокортикоидам относится гормон:
1. кортизол
2. альдостерон
3. прогестерон
4. паратгормон

13. Гормоном яичников являются:
1. тестостерон
2. кортизол
3. гонадотропный гормон
4. эстрогены

14.Гормонами яичка являются:
1. тестостерон
2. кортизол
3. гонадотропный гормон
4. эстрогены

15. Какой гормон вырабатывают островки Лангерганса поджелудочной железы?
1. тироксин
2. кортизол
3. инсулин
4. альдостерон

16. Гормон поджелудочной железы – инсулин:
1. снижает уровень сахара в крови
2. повышает уровень сахара в крови
3. повышает уровень холестерина в крови
4. нет правильного ответа

17. Назовите железу внутренней секреции, которая вырабатывает паратгормон.
1. околощитовидная
2. щитовидная
3. надпочечник
4. вилочковая

18. Гормонами надпочечников являются
а) глюкокортикоиды
б) тироксин, инсулин
в) глюкагон, пролактин
г) мелатонин, серотонин

19. При гиперфункции щитовидной железы ее влияние на основной обмен
а) повышается
б) прекращается
в) снижается
г) не меняется

20. При уменьшении секреции вазопрессина (АДГ) диурез
а) увеличен
б) отсутствует
в) уменьшен
г) не меняется

21. Адренокортикотропный (АКТГ) гормон стимулирует работу
а) надпочечников
б) поджелудочной железы
в) тимуса
г) половых желез